



سرشناسه	شاهین ورنوسفادرانی، محدثه ۱۳۶۸
عنوان و نام پدیدآور	سر و گردن در رادیوانکولوژی: کتاب جامع آمادگی آزمون ارتقا و بورد رادیوانکولوژی ۱۴۰۳/برگرفته از کتاب "Cancer Principles & Practice of Oncology/ Vincent T.Devita/Lippincott/2023"
مشخصات نشر	ترجمه و تلخیص: محدثه شاهین ورنوسفادرانی - مرجان سعیدی نژاد
مشخصات ظاهری	دستیاران: زهره محب آل عبا- فرزانه بنی اسدی شهر بابک - شبنم آشفته برگی - امیرحسین درویشی - شیما جعفری
شابک	تهران: کاردیا، ۱۴۰۲.
وضعیت فهرست نویسی	۱۷۴ ص: مصور (رنگی)، جدول (رنگی)، نمودار (رنگی).
یادداشت	۲۹۷۰۰۰۰ ریال 978-622-8243-33-7
شناسه افزوده	فیبا
رده بندی کنگره	سرطان شناسی Oncology
رده بندی دیویی	سرطان - تشخیص Cancer - diagnosis
شماره کتابشناسی ملی	سرطان - درمان Cancer - treatment
اطلاعات رکورد کتابشناسی	شاهین، محدثه ۱۳۶۸ / محب آل عبا، زهره ۱۳۶۳ / بنی اسدی شهر بابک، فرزانه ۱۳۶۷ آشفته برگی، شبنم ۱۳۶۷ / سعیدی نژاد، مرجان ۱۳۶۸ / درویشی، امیرحسین ۱۳۷۱ جعفری، شیما ۱۳۶۸
	۱۵۹RG
	۲/۶۱۸
	۹۱۶۳۴۱۸
	فیبا

سر و گردن در رادیوانکولوژی: کتاب جامع آمادگی آزمون ارتقا و بورد رادیوانکولوژی	چاپ و لیتوگرافی: <b>رزیدنت یار</b>
Cancer Principles & Practice of Oncology / Vincent T.Devita / ۱۴۰۳/برگرفته از کتاب Lippincott / 2023 است.	نوبت چاپ: اول ۱۴۰۲
ترجمه و تلخیص: دکتر محدثه شاهین ورنوسفادرانی - دکتر مرجان سعیدی نژاد	شابک: ۷-۳۳-۸۲۴۳-۶۲۲-۹۷۸
دستیاران: دکتر زهره محب آل عبا- دکتر فرزانه بنی اسدی شهر بابک	بهاء: ۲۹۷۰۰۰ تومان
دکتر شبنم آشفته برگی - دکتر امیرحسین درویشی - دکتر شیما جعفری	
ناشر: انتشارات کاردیا	
صفحه آرا: <b>رزیدنت یار - منیرالسادات حسینی</b>	
طراح و گرافیسیت: <b>رزیدنت یار - مهرداد فیضی</b>	

آدرس: تهران میدان انقلاب - کارگرجنوبی - خیابان روانمهر - بن بست دولتشاهی پلاک ۱ واحد ۱۸  
شماره تماس: ۶۶۴۱۹۵۲۰ - ۰۲۱ - ۸۸۹۴۵۲۰۸ - ۰۲۱ - ۸۸۹۴۵۲۱۶ / [www.residenttyar.com](http://www.residenttyar.com)

هر گونه کپی برداری از این اثر پیگرد قانونی دارد.

# سر و گردن در رادیوانکولوژی

کتاب جامع آمادگی آزمون ارتقا و بورد رادیوانکولوژی ۱۴۰۳  
Cancer Principles & Practice of Oncology/ Vincent  
T.Devita/Lippincott/2023

## ترجمه و تلخیص

**دکتر محدثه شاهین ورنوسفادرانی**

رتبه نخست آزمون بورد تخصصی ۱۴۰۰  
هیئت علمی دانشگاه علوم پزشکی ایران

**دکتر مرجان سعیدی نژاد**

متخصص رادیوانکولوژی  
دانشگاه علوم پزشکی کرمان

## باهمکاری

**دکتر زهره محب آل عبا**

**دکتر شیما جعفری**

دانشگاه علوم پزشکی ایران

**دکتر امیر حسین درویشی**

دانشگاه علوم پزشکی شهید بهشتی

**دکتر فرزانه بنی اسدی شهر بابک**

دانشگاه علوم پزشکی کرمان

**دکتر شبنم آشفته برگی**

دانشگاه علوم پزشکی بابل

NPC ← معمولاً از بن‌بست فارنژیال منشأ (حفره‌ی روزن مولر) می‌گیرد.  
تظاهر به صورت ساب تایپ‌های هیستوپاتولوژی مختلف که با استعدادهای اپیدمیولوژی و جغرافیایی خاصی مرتبطند، می‌باشد.

**تقسیم‌بندی WHO:** (۱) تایپ ۱ ← کراتینیزه، WD، کمتر از ۵٪ موارد NPC  
اغلب در قفقازی‌های غربی (> ۱ نفر در هر صد هزار نفر)  
(۲) تایپ ۲ و ۳: ساب تایپ‌های نان کراتینیزه WD و undifferentiated (به ترتیب) واریانت‌های اندمیک NPC شناخته می‌شوند.

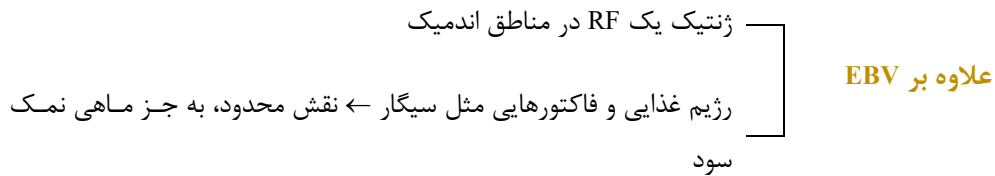
بازالوئید اسکواموس سل کارسینوما، لنفوای تیویما و آناپلاستیک کارسینوما ← تایپ ۳ در نظر گرفته می‌شود.

عدم همراهی با EBV  
برخلاف تایپ ۲ و ۳، تایپ ۱  
اما، برخی مرتبط با HPV انکوژنیک

این دو عفونت ویروسی، در اکثر کنسرها، دو به دو ناسازگارند.  
از وجود گونه‌های ویروسی‌های ریسک (HR) در سلول‌های تومورال میتوان نتیجه گرفت که احتمالاً HPV در حداقل بعضی از انواع تایپ ۱ نقش دارد.  
علاوه بر این، یک نقش پروگنوستیک هم دارد.  
NPCهای EBV ← distant failure بیشتر



NPC های HPV ← OS بدتر و LRR بالاتر



### RF های ژنتیک و مکانیسم های پاتوژنیک:

توزیع جغرافیایی - نژادی منحصر به فرد NPC در مناطق اندمیک همچون: جنوب چین  
آسیای جنوبی و آفریقای شمالی  
← منعکس کننده تأثیر ژنتیک و محیط در NPC اند.

مطالعات NPC فامیلیال و genome-wide association studies (GWAS) نشان دادند که: استعداد ژنتیکی NPC همراه با هالوتایپ های HLA خاص و چندین واریانت ژرم لاین در ناحیه کروموزومال کد کننده ی MHC کلاس ۱ و ژن های درگیر شده در سیگنالینگ NOTCH است.  
عفونت EBV ← مهم ترین RF محیطی NPC تایپ ۲ و ۳ است.  
واریانتهای BALF2 غیرمشابه (nonsynonymous) در ژنوم EBV در ۸۰٪ NPC های جنوب چین مشخص شده اند.

در پاتوژنز NPC مرتبط با EBV فرض بر این است که پروگرشن گام به گام رخ، به طوری که سلول های اپی تلیال نازوفارنژیال مستعد از نظر ژنتیکی، عفونت EBV پایدار نهان را کسب و سپس ترانسفورمیشن بدخیمی رخ می دهد.

دوره کمون تایپ ۲ منجر می شود به بیان: pr های ویرال انکوژنیک (EBNA1, LMP-1 و LMP-2A) و RNA های نان کدینگ (EBERs و miR-BARTs)

که این باعث expansion کلونال و تکثیر سلولی غیر قابل کنترل به وسیله ارتقا تغییرات اپی ژنتیک گلوبال در ژنوم میزبان می شود.

تجمع متعاقب چندین حادثه اپی ژنتیک و ژنتیک منجر می شود به یک فنوتیپ تهاجمی که مشخصه آن: التهاب tumor-promoting، فرار ایمنی، تکثیر غیر قابل کنترل و ناپایداری ژنومیک است.



### محرك‌های ابتدایی شروع تومور:

- (۱) دیس رگولیشن مسير cyclin D1-Rb
- (یا به وسیله بیان بیش از حد CCND1 یا حذف هموزیگوت CDKN2A)
- (۲) غیرفعال شدن ژن‌های سرکوبگر تومور (RASSF1, TGFBR2)
- (۳) تغییرات سوماتیک disrupting Ag-presentation (NLRC5 و مولکول‌های MHC Class 1)

مطالعات whole-exome sequencing (WES) و whole genome sequencing (WGS) نشان می‌دهند که تغییرات سوماتیک همراه با فعال شدن پی در پی مسير NF-KB و بیان بیش از حد انکوپروتئین EBV LMP-1، محرك‌های انکوژنیک غالب NPC را مطرح می‌کند.

فرآیندهای مولکولار دیگری که در پیشرفت NPC درگیر می‌باشد شامل مسيرهای فرآیندهای مولکولار دیگری که در پیشرفت NPC درگیر می‌باشد شامل مسيرهای MAPK و PI3K/AKT/mTOR، ری مدلینگ کروماتین و موتاسیون‌های TP53.

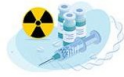به طور کلی حجم موتاسیون تومور NPC بین ۰/۹ و < ۵۰ موتاسیون در هر مگا جفت باز است در حالی که شیوع موتاسیون‌های کیناز (actionable) در مسيرهای MAPK، PI3K و ERBB1/2 تنها > ۵ درصد در تومورهای NPC پرایمری است.

خاموش شدن اپی ژنتیک Genome-wide چندین ژن ساپرسور تومور منجر به هایپرمتیله شدن DNA گلوبال EBV-induced و تغییر (modification) هیستون، هال مارک‌های NPC مرتبط با EBV اند که باعث از هم گسیختگی مسيرهای سیگنالینگ و سلولار می‌شوند.

### W/uهای تشخیصی و اسکرینینگ:

تظاهرات بیماری: تورم گردن و / یا علائم لوکال همچون اپیستاکسی یک طرفه، انسداد بینی، وزوز گوش، سردرد و یا نوروپاتی‌های کرانیال در NPC ادونس جهت تأیید Dx، ارزیابی هیستوپاتولوژی Bx از مناطق مشکوک نازوفارنکس ← گلد استاندارد.

که تحت یک پروسیژر in-clinic یا با اندوسکوپی تحت آنستزی جنرال انجام می‌گردد. در مواردی که بیماری آشکاری وجود ندارد اما شک تشخیصی ↑ ← Bx با گاید رادیولوژی یا blind ← معمولاً از ۴ کوادران نازوفارنکس انجام می‌شود.



Sampling نودهای گردنی مشکوک  
یا FNA  
Core بیوپسی

**DDx:** توبرکلوزیس نازوفارنکس، ACC، لنفوم، ملانوم و پلاسما سیتوما اکسترامدولاری  
آنالیزهای IHC و / یا EBER-ISH (in situ hybridization to EBV-encoded RNAs) ورکاپهای  
تشخیصی را کامل می کند.  
به دلیل اینکه اکثر NPCها با بیماری ادونس لوکورژیونال پرزنت می شوند ← علاقه به غربالگری مبتنی  
بر جمعیت در مناطق اندمیک.  
استراتژی های غربالگری حال حاضر مبتنی بر: مارکهای تشخیصی اولیه در نمونه های خون و براشینگ  
نازوفارنژیال است.

**ارزیابی های خونی شامل:** ارزیابی های کمی EBV DNA خارج سلولی پلاسما  
و ایمونوسرولوژی پلاسما با استفاده از Ab های IgA در برابر early Ag (EA-IgA).  
EBV-nuclear Ag1: (EBNA1-IgA)  
Ag کپسید EBV: (VCA-IgA)  
IgG against Zta: (Zta-IgG)  
و Ab های DNase مختص EBV  
مارکهای سرولوژی EBV ← ارزش اخباری منفی (NPV) بالایی برای غربالگری دارند.  
مطرح کننده اینکه در افراد با نتایج سرولوژی منفی، NPC غیرمحمتمل است.  
اما ارزش اخباری (PPV) مثبت آنها تنها ۵-۱٪ است، یعنی اینکه تنها ۵-۱٪ اشخاص با تست + در  
نهایت دچار NPC می شوند.

در یک مطالعه غربالگری NPC در مردان ۴۰-۶۲ ساله: برای EBV DNA  
NPV: ۹۹/۹۹ درصد  
PPV: ۱۱ درصد  
بود.

### Introduction ■

کanserهای لارنکس و هایپوفارنکس نسبتاً ناشایع هستند و تقریباً ۱/۶٪ از موارد جدید کanser در ایالات متحده در سال ۲۰۲۱ را تشکیل می‌دهند.

احتمالاً این تخمین تا حدی بالاست زیرا تعداد بیماران مبتلا به کanser فارنکس، شامل اروفارنکس و نازوفارنکس نیز می‌شود و تعداد کمی از این بیماران بدخیمی‌های هایپوفارنکس خواهند داشت. تعداد کمی از بیماران مردان دارای سن  $\geq 40$  y هستند و، سابقه‌ی سوء مصرف تنباکو و یا الکل دارند.

به دلیل اثرات مرتبط با مصرف دخانیات، این بیماران در معرض افزایش خطر ابتلا به سرطان‌های ثانویه‌ی سر و گردن هستند.

### ●● لارنکس

اگرچه کanser لارنکس در درجه اول با سیگار ارتباط دارد ولی شواهدی وجود دارد که در بیماران مبتلا به SCC لوکال ادوانس لارنکس و هایپوفارنکس، وضعیت HPV منفی با پروگنوز بدتری همراه است. اثر الکل نامشخص است ولی احتمالاً در مقایسه با سایر نقاط سر و گردن، اثرات کمتری روی لارنکس دارد.

### ● آناتومی

لارنکس به سوپراگلوت، گلوت و ساب گلوت تقسیم می‌شود.

**سوپراگلوت شامل:** اپی گلوت (اینفرا و سوپراهیوئید)، تارهای صوتی کاذب (FVC)، سطح لترال و فوقانی و نتریکل‌ها، چین‌های آری اپیگلوتیک و آری تنوئیدهاست. آری تنوئیدها غضروف‌هایی هستند که روی کریکوئید وصل می‌شوند.



### گلولت شامل: تارهای صوتی حقیقی (TVC) و کامیشر قدامی است.

طول ساب گلولت ۲ cm است و از ۱۰ mm زیر اپکس و نتریکل تا مارژین تحتانی غضروف کریکوئید کشیده شده است. فضای پره اپیگلوتیک از خلف با اپیگلوت، از قسمت فوقانی با لیگامان هیوآپیگلوتیک و vallecula و از قدام و لترال توسط غضروف و غشای تیروئید، احاطه شده است. سوپراگلوت شبکه لنفاوی غنی دارد. تنه‌های لنفاوی از فضای پره اپیگلوتیک و غشای تیروئید عبور می‌کند و به لنف نودهای لول ۲ دو طرف درناژ می‌شود.

تعداد کمی از تنه‌های لنفاوی به لنف نودهای لول ۳ یا ۴ درناژ می‌شود.

در TVC ها، هیچ‌گونه مویرگ لنفاوی وجود ندارد.

ساب گلولت مویرگ‌های لنفاوی نسبتاً کمی دارد، تنه‌های لنفاوی با عبور از غشای کریکوئید به نودهای پره تراکتال میدلاین (Delphian) در محل ایسموس تیروئید و یا به لنف نودهای لول ۴ می‌ریزند. ساب گلولت از پشت از طریق غشای کریکوئید تراکتال درناژ می‌شود که برخی تنه‌ها به نودهای پارا تراکتال (لول ۶) و بقیه به نودهای لول ۴ می‌ریزند.

### • پاتولوژی

تقریباً تمام کانسره‌های حنجره از اپی تلیوم سطحی منشأ می‌گیرند و از نوع SCC هستند.

تومورهای غدد بزاقی مینور، نادر هستند.

سارکوم‌های بافت نرم، لنفوم، نرواندوکرین کارسینوماها و پلاسما سیتوم نادرند.

همانژیوما، کندروما، استئوکندروما نیز گزارش شده که این‌ها نیز نادرند.

افتراق بین carcinoma in situ (CIS) و SCC مهاجم چالشی است زیرا بیوپسی فوکال از تارهای صوتی می‌تواند نواحی microinvasion و mucosal stripping ضایعات تارهای صوتی را miss کند در نتیجه از بررسی کامل غشای پایه جلوگیری می‌کند.

هر چند درمان CIS و microinvasive SCC یکسان است: RT یا endoscopic transoral laser resection.

بسیاری SCCهای تارهای صوتی well or moderately well differentiated هستند.

در موارد کمی SCC با کامپاننت spindle cell ممکن است دیده شود.

verrucous carcinoma در ۱-۲٪ بیماران دارای کارسینوم تارهای صوتی رخ می‌دهد.

SCCهای سوپراگلوت کمتر differentiated هستند. کانسره‌های verrucous نادر هستند.





## • پترن گسترش

### \* لارنکس سوپراگلوتیک

این ضایعات ممکن است پترن رشد اگزوفیتیک داشته باشند و تمایل کمی برای تخریب غضروف یا گسترش به ساختارهای مجاور نشان دهند.

سایر ضایعات ممکن است در غضروف اینفیلتره شده و آن را تخریب کنند و نهایتاً اپی گلوت را آمپوته کنند.

این‌ها تمایل دارند valleculea، فضای پره اپیگلوتیک، دیواره‌های جانبی حلق و سایر قسمت‌های سوپراگلوت را درگیر کنند.

کانسرهای FVC اغلب ساب موکوزال هستند. از چین‌های آری اپی گلوتیک منشأ می‌گیرند و تمایل دارند به دیواره داخلی سینوس پریفورم حمله کنند.

تهاجم تحتانی از تارهای صوتی، معمولاً یک پدیده تأخیری است و گسترش به ساب گلوت، فقط در ضایعات ادوانس رخ می‌دهد.

ضایعاتی که زیر یا روی تارهای صوتی گسترش می‌یابند، ریسک بالایی برای تهاجم به غضروف دارند حتی اگر تارهای صوتی متحرک باشند.

### \* تارهای صوتی حقیقی (TVC)

اکثر ضایعات از حاشیه آزاد یا سطح فوقانی تارهای صوتی منشأ می‌گیرند.

حدود  $\frac{1}{3}$  ضایعات به یک کورد به خصوص  $\frac{1}{3}$  قدامی کورد محدود می‌شوند.

گسترش به کامیشر قدامی شایع است.

وقتی ضایعه رشد می‌کند به ونتریکل، FVC، ووکال پروسس‌های آری تنوئید و ساب گلوت گسترش می‌یابد.

سپس کانسرها به ووکال لیگامان و عضله‌ی تیروآری تنوئید حمله می‌کنند و نهایتاً به غضروف تیروئید می‌رسند. معمولاً تمایل دارند به جای تهاجم به غضروف تیروئید در فضای پاراگلوتیک به سمت بالا یا پایین رشد کنند.

کونوس الاستیکوس به عنوان مانعی برای گسترش به ساب گلوت عمل می‌کند. در نهایت ضایعات ادوانس با تهاجم به غضروف تیروئید یا غشای تیروکریکوئید به گردن یا غده تیروئید می‌رسند.

کارسینوم سلول سنگفرشی اوروفارنکس (OPSCC) یکی از معدود سرطان‌هایی است که به دلیل افزایش بروز عفونت پاپیلومای انسانی، افزایش یافته است بین سالهای ۱۹۸۸ و ۲۰۰۴ با افزایش مداوم موارد تا سال ۲۰۴۰ میزان بروز ۲۲۵ درصد افزایش یافته است. (افزایش موارد مورد انتظار تا سال ۲۰۴۰) برای درک بهتر این روند و همچنین تأخیر بین عفونت و ایجاد بدخیمی، بررسی عفونت HPV مهم است. بیش از ۳۷ نوع HPV وجود دارد که بر اساس پتانسیل انکوژنی آنها به انواع پرخطر و کم خطر گروه بندی می‌شوند. شایع ترین نوع پرخطر ۱۶ است که شیوع عفونت دهانی آن ۱ درصد است. عفونت از طریق انتقال مایعات بدن از جمله بزاق با توزیع در دو پیک سنی در گروههای ۳۰ تا ۳۴ سال و ۶۰ تا ۶۴ سال رخ میدهد. نشان داده شده است که افزایش فراوانی عفونت دهانی HPV با عوامل متعددی از جمله تعداد شرکای جنسی، تعداد سیگار مصرف شده در روز و جنسیت (در مردان بیشتر از زنان) مرتبط است. اکثر عفونتهای HPV در عرض یک سال از بین می‌روند و منجر به بدخیمی نمیشوند. با این حال، در بیمارانی که عفونت HPV پرخطر پایدار دارند، خطر ابتلا به سرطان دهان و حلق مرتبط با HPV وجود دارد. گسترش بدخیمی بیش از ۱۰ تا ۲۰ سال پس از عفونت اولیه دیده نمی‌شود و غربالگری را چالش برانگیز می‌کند.

### Virus Tumorigenesis

HPV سلول‌های لایه بازال اپیتلیوم را در کریپت‌های لوزه ای که به دلیل ریز زخم‌ها در معرض قرار می‌گیرند، آلوده می‌کند. برخلاف اکثر ویروسها، HPV برای سنتز ویرونیهای جدید بر تمایز سلولهای آلوده متکی است. این سلول‌های لایه بازال تنها سلول‌های تکثیر شونده در اپیتلیوم هستند و در نتیجه به عنوان میزبان در تسهیل تکثیر ویروس عمل می‌کنند. HPV در ابتدا اپیزومی است که برای تکثیر به آنزیم‌های میزبان متکی است، با این حال، در طول سرطان زایی، ویروس به ژنوم میزبان ادغام می‌شود



ژنوم ویروسی به صورت زودرس (اولیه) هفت پروتئین (E1, E2, E4, E5, E6, E7) و به صورت دیررس (تاخیری) دو پروتئین (L1 و L2) را کد میکند که از این میان E6 و E7 به عنوان انکو پروتئین های مکمل مرکزی برای گسترش بدخیمی های مرتبط با HPV عمل می کنند. پروتئین E7 به پروتئین های Rb باند میشود، در نتیجه آنها را برای تجزیه و آزاد کردن فاکتور رونویسی E2F جذب میکند. انتشار این فاکتورهای رونویسی منجر به بیان ژنهای فاز S (مثل P16) و ورود به فاز S و سنتز DNA میشود. با این حال، در عدم وجود سایر ناهنجاری های مولکولی اتصال E7 به Rb منجر به مهار رشد سلولی و آپوپتوز از طریق سنتز P53 می شود. پروتئین E6 با ایجاد تخریب P53 از طریق چندین مکانیسم بر این نقطه بازرسی غلبه می کند. E6 به P53 سیتوزولی و یوبیکوئیتین لیگاز متصل می شود که در نهایت منجر به یوبیکوئیتیلایسیون و تخریب پروتئین P53 می شود که منجر به تداخل توانایی P53 برای اتصال به DNA می شود. اقدامات مشترک E7 و E6 برای گسترش transformation ضروری است و نتیجه نهایی تکثیر سلولی را دارد. با این حال، تبدیل بدخیم به رویدادهای بیشتری از جمله ایجاد ناهنجاری های ژنومی و فرار از سیستم ایمنی میزبان نیاز دارد.

### HPV-Negative OPSCC

اگرچه سرطان اوروفارنکس مرتبط با HPV به طور چشمگیری در حال افزایش است، سرطان اوروفارنکس HPV منفی در حال کاهش است. بروز سرطان اوروفارنکس HPV منفی بین سالهای ۱۹۸۸ و ۲۰۰۴ پنجاه درصد کاهش یافت. تنباکو و الکل مانند کارسینوم سلول سنگفرشی (SCCs) سایر ساب سایت های سر و گردن، ارتباط نزدیکی با سرطان اوروفارنکس HPV منفی دارند. بر خلاف انکو پروتئین های ویروسی ناشی از تبدیل در سرطان اوروفارنکس مرتبط با HPV، تقویت (آمپلیفیکاسیون) و حذف های هموزیگوت معمولاً در CDKN2A, CCND1, TP53 و MYC دیده می شوند.

### ANATOMY

اوروفارنکس ناحیه آناتومیکی است که دقیقاً در پشت حفره دهان قرار دارد. همچنین دقیقاً پایین نازوفارنکس است. چندین نشانه ی قدامی وجود دارد که شروع اوروفارنکس را نشان می دهد. از نظر سوپرومیدال، محل اتصال کام سخت و نرم نشان دهنده تغییر به اوروفارنکس است. از سمت خارج، ستون لوزه قدامی، اوروفارنکس را از حفره دهان جدا می کند، و پاپیلاي circumvallate محل اتصال



حفره دهان و اوروفارنکس را در زبان نشان می‌دهد. اوروفارنکس از چهار ناحیه مشخص تشکیل شده است که شامل کام نرم، لوزه‌های پالاتین، قاعده زبان و دیواره خلفی حلق می‌شود. شیار glossotonsillar (GTS) اصطلاح دیگری است که هنگام بحث در مورد مرزهای آناتومیک بین لوزه و قاعده زبان استفاده می‌شود. تومورهای ایجاد شده در GTS بر اساس محل اکثریت ضایعه به عنوان قاعده زبان یا لوزه تعیین می‌شوند. این منطقه انتقال بین لوزه و قاعده زبان و همچنین قاعده زبان و دیواره خلفی حلق است. نقطه آناتومیک که دیواره خلفی نازوفارنکس را از دیواره خلفی اوروفارنکس متمایز می‌کند، یک خط افقی است که از کام نرم کشیده شده است. نقطه آناتومیک که دیواره خلفی اوروفارنکس را از هیپوفارنکس متمایز می‌کند، یک خط افقی است که از نوک اپی‌گلوت کشیده شده است.

### **Tonsillar Fossa/Glossotonsillar Sulcus**

حفره لوزه از جلو توسط ستون لوزه قدامی (عضله پالاتوفارنکس)، از عقب توسط ستون لوزه خلفی (عضله پالاتوفارنکس) و در پایین توسط GTS و چین حلقوی اپیگلوت محدود می‌شود. عضله منقبض کننده حلقی (PCM) و فاسیای آن، مندیبل و فضای خارجی حلقی، ناحیه لوزه را از اطراف محدود می‌کند. ناحیه لوزه از قاعده زبان توسط GTS جدا می‌شود که از ستون لوزه قدامی تا چین حلقوی اپی گلوت امتداد دارد. در زیر غشای مخاطی شیار، عضله استیلوگلسال و رباط استیلوهیوئید قرار دارد.

حفره لوزه از جلو با ستون لوزه قدامی و از عقب با ستون لوزه خلفی محدود می‌شود. در عمق ستون لوزه قدامی عضله پالاتوگلسوس و در عمق ستون خلفی عضله پالاتوفارنژیوس قرار دارد. حفره تونسیلارحوی لوزه پالاتین است که یک ناحیه مجزا از بافت لنفاوی است. در عمق حفره لوزه، عضله کانستریکتور فوقانی قرار دارد. این عضله لوزه را از فضای پارافارنکس زیرین جدا می‌کند. فضای پارافارنژیال ناحیه ای است که در مدیال به فک پایین و لترال به عضله کانستریکتور فوقانی قرار دارد. فضای پارافارنکس شامل شریان کاروتید و ورید ژوگولار، تعداد زیادی اعصاب جمجمه (CNS) از جمله عصب واگ، چربی و غدد لنفاوی است.

کنسرها ممکن است از ستون‌های لوزه‌ها، لوزه کامی یا بستر لوزه‌ها منشأ بگیرند. هنگامی که ضایعات به صورت سطحی روی مخاط مشاهده می‌شوند، تشخیص زودهنگام و زمانی که سرطان‌های اندوفیت در فضای پارافارنژیال رشد می‌کنند، تشخیص دیرهنگام است. با پیشرفت ضایعات، آنها در

## Introduction

- حفره دهان یکی از پیچیده‌ترین و از نظر آناتومیک dense ترین مناطق بدن است و مسئول اعمال حیاتی مثل گفتار و بلع و حالت چهره است. محدوده oral cavity از لب‌ها که در جلو واقع شده شروع می‌شود و با صفحه‌ای که از محل جانکشن کام نرم و سخت / پاپیلا و استخوان هیوئید می‌گذرد از سمت post خاتمه می‌یابد.

- ساب سایت‌های حفره دهان عبارتند از ←

لب‌ها (آلوئولار ridges) / oral tongue (قدامی زبان) / کام سخت / رترومولار تریگون / و بوکال موکوزا

- ستون‌های لوزه قدامی / شیار انتهایی و مرز کام نرم جایی است که حفره دهان تمام شده و اوروفارنکس شروع می‌شود.

## اپیدمیولوژی:

کanser حفره دهان دهمین سرطان شایع در مردان و پانزدهمین kanser شایع در زنان در سراسر جهان است. در ایالات متحده این kanser در مردان ۲ برابر زنان است.

شایع‌ترین kanser سر و گردن در ایالات متحده kanser دهان است که ۳۸٪ از کل بدخیمی‌های راه تنفسی گوارش فوقانی را تشکیل می‌دهد و ۳۲٪ در زبان و ۲۰٪ در کف دهان رخ می‌دهد.

بروز و مرگ و میر ناشی از بیماری یا kanser دهان به ترتیب ۱٪ و ۱/۳٪ از سال ۱۹۷۵ کاهش یافته است که بازتابی از ↓ مصرف دخانیات است.



- اگرچه میزان بروز کانسر دهان در بین نژادهای مختلف نسبتاً برابر است، مرگ و میر در آمریکایی‌های آفریقایی تبار ۲ برابر سفید پوستان است. متوسط سن تشخیص ۶۰ yr است با این حال بروز در بیماران  $> 40 \text{ yr}$  در حال  $\uparrow$  است.

- ساختارهای oral cavity از بافت‌های مختلف از جمله muscle / استخوان / موکوس / دندان / غدد بزاقی و اپی تلیوم چشایی تشکیل شده است و با توجه به تنوع بافت‌ها طیف گسترده‌ای از تومورهای احتمالی می‌توانند ایجاد شوند. با این وجود ۹۵٪ از تومورهای دهان SCC هستند و ۵٪ دیگر شامل تومورهای غدد بزاقی / سارکوم / لنفوم / ملانوم مخاطی / تومورهای دندانی / متاستاز دوردست و تومورهای غلاف عصبی است.

### ریسک فاکتورها:

- قوی‌ترین اتیولوژی برای ایجاد کانسر دهان استفاده از محصولات تنباکو همراه با مصرف الکل است که این ریسک dose dependent است  $\leftarrow 1/5$  برابر افزایش در light smoker ( $\downarrow$  از ۱۰ نخ سیگار در روز) و  $\uparrow 4$  برابری در heavy smoker ( $\uparrow$  از ۳۰ نخ سیگار در روز). این ریسک همچنین با گذشت زمان در افرادی که  $> 20 \text{ yr}$  سیگار می‌کشند ۴۰ برابر ریسک ابتلا به کانسر دهان را  $\uparrow$  می‌دهد.

الگوهای مشابهی در مصرف الکل در تمام انواع مشروبات الکلی مشاهده می‌شود.

- جویدن تنباکو با  $\uparrow 4$  برابری کانسر دهان همراه است. مواد مشابه مثل مخلوط تنباکو / areca nut / و betel leaf (برگ بتال) که betel nut quid نامیده می‌شود نیز در ایجاد کانسر دهان مخصوصاً بوکال موکوزا دخیل هستند.

این نوع مصرف بیشتر در هند و آسیای جنوب شرقی رایج است.

در نهایت reverse smoking، که انتهای روشن سیگار در حین استنشاق در دهان قرار می‌گیرد، با  $\uparrow 47$  برابری کانسر کام سخت همراه است و بیشتر در زنان هندی شایع است.

- در حالی که HPV به عنوان عاملی که با پروگنوز بهتر در کانسر اوروفارنکس شناخته می‌شود، این امر در مورد کانسر دهان صدق نمی‌کند.

۱۵-۲۵ درصد از کانسرهای دهان با HPV مرتبط می‌باشند اما میزان survival آنها با کانسرهای غیر HPV برابری می‌کند.



- بیماری‌های مزمن دندانی ممکن است باعث برخی کانسره‌های دهان از جمله آلوئولار ریج / لترال زبان و بوکال موکوزا شود که بیشتر در زنان غیرسیگاری و غیرالکلی دیده می‌شود. سایر شرایط التهابی مزمن مانند لیکن پلان می‌توانند پیش‌ساز کانسر دهان باشند اما نرخ تبدیل به بدخیمی  $> 2\%$  درصد است.

#### W/U و staging:

- پرزنتیشن کانسر دهان به طور مستقیم با محل کانسر مرتبط است. علائم تیپیک عبارتند از ← توده یا زخم دردناک / زخم بهبود نیافته / خونریزی / دیسفاژی / دیس فونی / تریسموس / هالیتوزیس / توده گردن / لق شدن دندان / درد ارجاعی گوش.

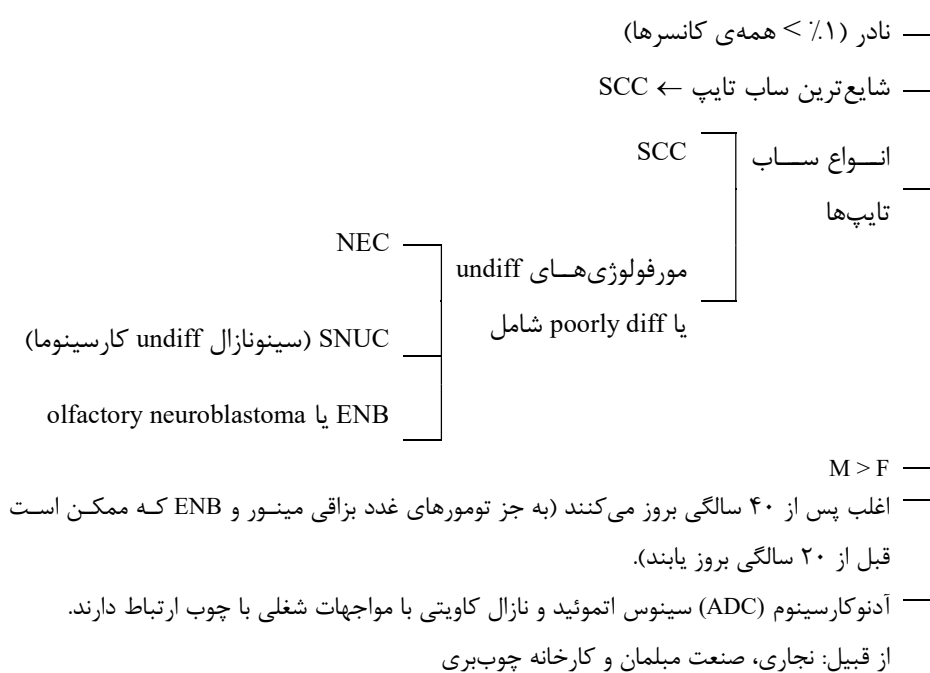
همه‌ی بیماران به یک شرح حال کامل و معاینه فیزیکی از جمله لارنگوسکوپی flexible برای ارزیابی راه هوایی از جهت وسعت بیماری، تومورهای second primary و آسیب راه هوایی نیاز دارند. پس از معاینه بالینی، Bx از ضایعه مورد نیاز است که معمولاً در کلینیک انجام می‌شود. سپس تصویربرداری که حداقل باید شامل حفره دهان / گردن و chest باشد انجام می‌شود.

روش‌های متداول تصویربرداری شامل CT ناحیه maxillofacial، گردن و chest با کنتراست و یا PET اسکن کل بدن با CT گردن تشخیصی است. MRI برای مواردی ذخیره می‌شود که آرتیفکت‌های دندانی دید را در CT مخفی می‌کند / یا زمانی که PNI مشکوک است / یا زمانی که invasion به استخوان وجود دارد و میزان درگیری marrow برای treatment planning باید تعیین شود.

- پس از کامل شدن W/U قویاً توصیه می‌شود که هر case برای review در تومور بورد multidisciplinary مطرح شود و هیئت بورد حداقل باید شامل جراح سر و گردن / radiation انکولوژیست / مدیکال انکولوژیست / رادیولوژیست و پاتولوژیست باشد و اگر پرسنل کمکی مانند دندان‌پزشکان / آسیب‌شناس گفتار و زبان / متخصص تغذیه و فیزیوتراپیست نیز حضور داشته باشند ایده‌آل است. هر case پرزنت می‌شود و همه دیتاهای بالینی برای review یک استیج بالینی و تشخیصی آن فراهم می‌شود و سپس یک درمان توافقی توصیه می‌شود و می‌توان به بیمار در مورد همه‌ی گزینه‌های درمانی و توصیه‌های تیم مشاوره مشورت داد. AJCC یک سیستم staging برای کانسره‌های دهان ارائه داد که در سال ۲۰۱۸ به نسخه ۸ آپدیت شد.

تومورهای وستیبول بینی مجزا از نازال کاویتی در نظر گرفته می‌شوند چون اساساً جزء کانسره‌های پوستی محسوب می‌شوند و ماهیت متفاوت دارند.  
تومورهای نازال کاویته و سینوس‌های پارانازال با هم در نظر گرفته می‌شوند چون این تومورها در زمان تشخیص advance هستند و تعیین دقیق منشأ آنها مشکل است.

### \* کانسره‌های نازال کاویته و سینوس‌های پارانازال







سایر مواجهات شغلی و محیطی شامل کفاشی و کفش سازی، پخت و پز و صنعت آسیاب کردن آرد می باشد.

### آناتومی:

### وستیبول بینی:

وستیبول بینی، ورودی حفره بینی است و شامل تعدادی فولیکول مو و غدد سباسه است. وستیبول یک حفره سه طرفه و گلابی شکل است.

به سمت خلف از نارس قدامی تا limen nasi گسترش می یابد.

دیواره مدیال ← columella نام دارد که توسط بال مدیال غضروف alar و قسمت قدامی سپتوم غضروفی تشکیل شده است.

کف وستیبول ← ماگزایلا

**قطر: 5-2 cm**  
**دارد**

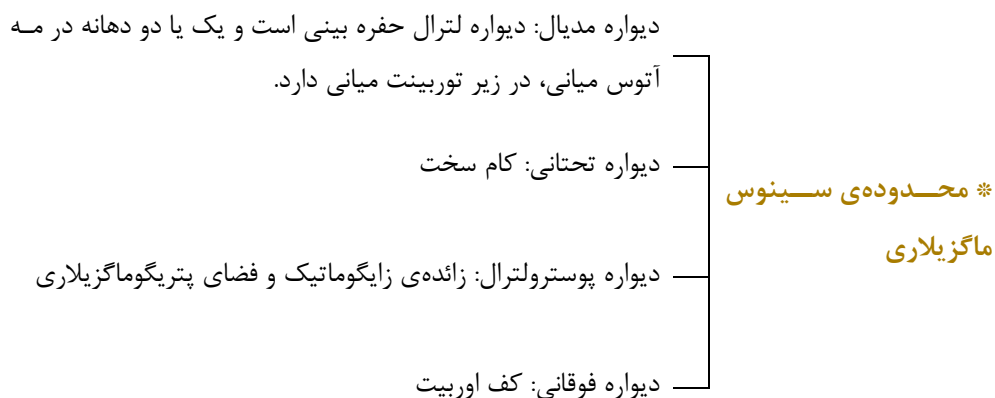
### نازال کاویته:

از limen nasi تا نارس های خلفی امتداد دارد. نارس خلفی جایی است که با نازوفارنکس ارتباط دارد. دیواره های لترال از چین های استخوانی نازکی تشکیل شده اند که به داخل حفره بینی گسترش یافته و inferior و مدیال و سوپریور توربینت (turbinate) را می سازند.

مجرای نازولاکریمال در زیر توربینت تحتانی به حفره بینی وارد می شود. دهانه ی سینوس فرونتال و بولای اتموئید به مه آتوس میانی بینی باز می شود. سینوس اسفنوئید از طریق دهانه ی دیواره قدامی آن به حفره بینی راه می یابد. تقریباً ۲۰ شاخه از عصب بویایی از طریق صفحه کریبریفورم به نازال کاویته وارد می شوند. فیبرهای عصبی در  $\frac{1}{3}$  فوقانی سپتوم و توربینت فوقانی بینی توزیع شده اند. نیمه تحتانی حفره بینی، قسمت تنفسی است و اپی تلیوم استوانه ای مژکدار دارد. مجموعه ای از بافت لنفاوی و غدد مخاطی در اپی تلیوم وجود دارد.

### سینوس ماگزایلاری:

سینوس های ماگزایلاری حفره های پیرامیدال (هرمی) منفردی هستند.



### سینوس فرونتال:

۲ حفره‌ی نامنظم و غیرقرینه هوایی هستند که با یک سپتوم استخوانی نازک جدا می‌شوند. توسط مجرای فرونتونازال به مه آتوس میانی بینی متصل می‌شوند. سینوس‌های فرونتال توسط دیواره‌های استخوانی نازک از سلول‌های اتموئیدال قدامی جدا می‌شوند. دیواره خلفی، سینوس فرونتال را از حفره کرانیال قدامی جدا می‌کند. دیواره خلفی تقریباً ضخیم است.

### سینوس اتموئید:

سینوس اتموئید از سلول‌های هوایی تشکیل شده که در بین دیواره مدیال اتموئید و دیواره لترال حفره‌ی بینی قرار دارند. دیواره لترال، لامینا پایراسه متخلخل نازک است. در مدیال، سلول‌های هوایی اتموئید به دیواره لترال حفره‌ی بینی برجسته می‌شوند. سلول‌های اتموئید از طریق مه آتوس میانی با حفره‌ی بینی ارتباط دارد. این دیواره‌های استخوانی نازک هستند و تومور به راحتی از آن عبور می‌کند. سلول‌های هوایی اتموئیدال قدامی و خلفی توسط بازال لاملای توربینت میانی از هم جدا می‌شوند.

### سینوس اسفنوئید:

میدلاین و در بادی استخوان اسفنوئید است. هیپوفیز بالای سینوس اسفنوئید قرار می‌گیرد.

### Introduction

غدد بزاقی از غدد بزاقی ماژور و بسیاری از غدد بزاقی مینور تشکیل شده است که در سطوح مخاطی دستگاه aerodigestive فوقانی قرار دارند. اخیراً، برخی از کشف بافت بزاقی ماکروسکوپی دو طرفه در نازوفارنکس گزارش داده‌اند و آنها را غدد لوله‌ای (tubarial) نامیده‌اند. با این حال، این که آیا این یک غده اصلی بزاقی جدید است که قبلاً نادیده گرفته شده بود یا بهتر بگوییم منعکس کننده از تراکم بالایی از غدد بزاقی است بحث برانگیز است. بافت تومورهای غدد بزاقی غیر معمول هستند و بافت شناسی و رفتار بیولوژیکی/ بالینی ناهمگن دارند. کمبود مطالعات آینده نگر یا حتی گذشته نگر بزرگ برای ارجاع وجود دارد. راهنماهای انجمن انکولوژی بالینی آمریکا برای مدیریت بدخیمی‌های غدد بزاقی (SGMs) دستورالعمل‌های خود را بر اساس ۲۹۳ مقاله که ۲۲۹ مورد آن مطالعات گذشته نگر بودند، استوار ساخته است. درمان استاندارد شامل جراحی definitive و استفاده مبتنی بر خطر پاتولوژیک از رادیوتراپی پس از عمل است. از نظر تاریخی، شیمی درمانی برای SGMها بی اثر در نظر گرفته می‌شد. با این حال، درک ما از اهداف مولکولی قابل تارگت بالینی بهبود یافته است، و درمان‌های سیستمیک جدیدتر تا حدی کارایی را نشان داده‌اند.

### آناتومی پاروتید

غده پاروتید (بزرگترین غده بزاقی اصلی) توسط ماهیچه‌ها، استخوان‌ها، عروق و اعصابی که با غده در تماس هستند تشکیل می‌شود. قسمت اعظم غده پاروتید سطحی است و در قسمت فوقانی قوس زیگوماتیک و از پشت به قسمت قدامی مجرای شنوایی خارجی گسترش می‌یابد. مرز قدامی تا دهانه مجرای پاروتید به داخل حفره دهان در مقابل دندان مولر دوم امتداد دارد. در قسمت پایین، غده بین



ماستوئید و زاویه فک پایین امتداد می‌یابد. لوب عمقی به ناحیه پارافارنکس امتداد می‌یابد، جایی که در ارتباط با لترال پروسس C1، زایده استیلوئید و فضای پارافارنکس است. گاهی اوقات (حدود ۲۰٪) ممکن است غده پاروتید اکسسوری در امتداد مسیر مجرای پاروتید نیز وجود داشته باشد. غده پاروتید توسط فاسیا احاطه شده است که حاوی بیشتر عفونت‌های پاروتید علاوه بر تومورهای خوش خیم و بدخیمی‌های با درجه پایین است. با این حال، فاسیای بین غده پاروتید و غضروف‌های conchal and tragal نازک است و می‌تواند به سرعت توسط تومورسوراخ شود. غضروف مجرای شنوایی خارجی دارای شکاف‌های Santorini و سوراخ Huschke است که تومورها ممکن است از طریق آنها گسترش یابند. فاسیای جداکننده لوب عمقی از فضای پارافارنژیال (غشای فاشیال استایلوئید بیولار) ممکن است به اندازه کافی نازک باشد که به تومور یا عفونت اجازه دسترسی به فضای پارافارنکس و حلق را بدهد. تامین عصب سنسوری به ناحیه پاروتید و بخشی از pinna از greater auricular nerve (C2, C3) و عصب auriculotemporal است. عصب فاسیال (VII) تقریباً بلافاصله پس از خروج از کانال استیلوماستوئید به غده پاروتید نفوذ می‌کند و یک شبکه آناتومیک گسترده در داخل غده تشکیل می‌دهد و پنج شاخه اصلی به عضلات حالت دهنده صورت می‌دهد. مسیر تنه اصلی عصب فاسیال بین لوب‌های سطحی و عمیقی غده پاروتید است. برداشتن قسمتی یا تمام غده پاروتید نیاز به کالبد شکافی دقیق دارد تا عصب فاسیال در امان بماند. آناتوموزها بین عصب فاسیال و عصب auriculotemporal وجود دارند و بنابراین می‌توانند گسترش پری‌نورال بین عصب جمجمه ای VII و V را امکان پذیر کنند. غده پاروتید از چندین شریان که آزادانه آناتوموز می‌کنند تامین می‌شود. شریان‌های کاروتید خارجی، ماگزیلاری داخلی و شریان‌های تمپورال سطحی و همچنین ورید رترومندیبولار در عمق CN VII قرار دارند. نودهای superficial preauricular خارج از فاسیا غده پاروتید و بلافاصله در جلوی تراگوس قرار دارند و تخلیه پوست گوش قدامی، شقیقه و بالای صورت از جمله چشم و بینی را بر عهده دارند. آنها اغلب توسط سرطان پوست متاستاتیک و لنفوم درگیر می‌شوند، اما معمولاً توسط نئوپلاسم‌های پاروتید درگیر نمی‌شوند. نودهای preauricular به نودهای زنجیره ای ژوگولار خارجی تخلیه می‌شوند، یا ممکن است با نودهای زنجیره ژوگولار داخلی ارتباط برقرار کنند.

دو گروه نود در فاسیای پاروتید وجود دارد. در داخل ماده غده پاروتید فولیکول‌های لنفاوی متعدد و ۴ تا ۱۰ غدد لنفاوی کوچک است که در امتداد وریدهای فاسیال خلفی و اکسترنال جاگولار پراکنده شده اند. بنابراین، آنها ممکن است در عمق CN VII قرار بگیرند. در خارج از غده، اما در داخل فاسیا،



نوده‌های ساب پا روتید وجود دارند که در جلوی تراگوس و بین قسمت تحتانی دم پاروتید و مرز قدامی عضله استرنوکلیدوماستوئید قرار دارند.

## غدد ساب مندیبولار

غدد ساب مندیبولار (دومین غده بزرگ بزاقی بزرگ) در قسمت خلفی مثلث ساب مندیبولار قرار دارند که توسط بدنه فک پایین (از بالا)، شکم قدامی عضله دیگاستریک در قسمت داخلی و شکم خلفی عضله دیگاستریک در قسمت تحتانی تشکیل شده است. غده ساب مندیبولار توسط یک کپسول احاطه شده است که بخشی از لایه سطحی فاسیای عمقی گردن است. مشابه غده پاروتید، غده ساب مندیبولار به لوب‌های سطحی و عمیقی تقسیم می‌شود که توسط میلوهیوئید از هم جدا می‌شوند. مجرای وارتون مجرای اصلی دفعی است که به داخل حفره دهان در کارونکولا زیرزبانی (کف دهان در دو طرف فرنولوم زبانی) باز می‌شود. خون رسانی اولیه از شریان‌های ساب منتال و ساب لینگوال (شاخه‌های شریان کاروتید خارجی) است. غدد لنفاوی مرتبط با غده ساب مندیبولار در داخل کپسول غده نیستند، بلکه در مجاورت مثلث ساب مندیبولار قرار دارند. غدد لنفاوی ساب مندیبولار از سه تا شش نود در زیر بدنه فک پایین تشکیل شده‌اند. غدد ساب مندیبولار ورودی پاراسمپاتیک خود را از طریق عصب کورداتیمپانی که شاخه‌ای از عصب فاسیال است از طریق گانگلیون ساب مندیبولار دریافت می‌کنند. Chordae tympani از حفره گوش میانی منشعب می‌شود و با عصب زبانی (V3) حرکت می‌کند. CN 12 در مجاورت جانبی غده ساب مندیبولار حرکت می‌کند اما آن را عصب دهی نمی‌کند.

## غدد ساب لینگوال

غدد ساب لینگوال کوچکترین غدد بزاقی اصلی هستند. غده ساب لینگوال بین غشای مخاطی کف دهان در بالا، ماهیچه میلوهیوئید در پایین، مندیبل در لترال و عضله genioglossus در مدیال قرار دارد.

بزرگ‌ترین مجرای دفعی غدد ساب لینگوال به نام مجرای بارتولین به مجرای وارتون می‌پیوندد. غده ساب لینگوال تقریباً ۵ درصد از بزاق را در حفره دهان تامین می‌کند. خون اولیه از شریان‌های ساب منتال و ساب لینگوال (شاخه‌های شریان کاروتید خارجی) تامین می‌شود. غدد ساب لینگوال به