طبابت هنر است،

هنر هماهنگی قلب و اندیشه

سرشناسه	:	شجاع‌صفت، فاطمه، ۱۳۶۶-
عنوان و نام پدیدآور	:	علوم پایه در اتولوژی: کتاب جامع آمادگی آزمون ارتقاء و بورد /Cummings 2020 ترجمه و تلخیص فاطمه شجاع‌صفت.
مشخصات نشر	:	تهران: کاردیا، ۱۴۰۰.
مشخصات ظاهری	:	۳۲۸ ص.: مصور، جدول، نمودار.
شابک	:	۲,۷۰۰,۰۰۰ ریال: 978-622-5815-06-3
وضعیت فهرست نویسی	:	فیپا
یادداشت	:	کتاب حاضر ترجمه و تلخیص کتاب "Cummings otolaryngology - head and neck surgery, 7th, ed, c 2020 " به ویراستاری پل‌دبلیو فلینت ... [و دیگران] است.
موضوع	:	گوش و حلق و بینی -- بیماری‌ها
موضوع	:	Otolaryngology -- * Diseases
موضوع	:	گوش و حلق‌شناسی
موضوع	:	Otology
موضوع	:	گوش و حلق و بینی -- بیماری‌ها -- آزمون‌ها و تمرین‌ها
موضوع	:	Otolaryngology -- * Diseases -- Examinations, questions, etc.
موضوع	:	گوش و حلق‌شناسی -- آزمون‌ها و تمرین‌ها
موضوع	:	Otology -- Examinations, questions, etc.
شناسه افزوده	:	فلینت، پل دبلیو.
شناسه افزوده	:	Flint, Paul W.
شناسه افزوده	:	کامینگز، چارلز ویلیام، ۱۹۳۵ - م.
شناسه افزوده	:	Cummings, Charles W. (Charles William)
رده بندی کنگره	:	RF۴۶/ش۳ع۸ ۱۳۹۸
رده بندی دیویی		۵۱/۶۱۷
شماره کتابشناسی ملی		۵۶۵۳۶۹۷

عنوان کتاب: علوم پایه در اتولوژی خلاصه درس به همراه مجموعه سؤالات آزمون ارتقاء و بورد گوش، حلق و بینی و جراحی سر و گردن با پاسخ تشریحی Cummings 2020
ترجمه و تلخیص: دکتر فاطمه شجاع‌صفت.
ناشر: انتشارات کاردیا
صفحه‌آرا: رزیدنت‌یار، فریبا کشاورز قدیانی
طراح و گرافیست: رزیدنت‌یار

چاپ و لیتوگرافی: رزیدنت‌یار
نوبت چاپ: اول ۱۴۰۰
تیراژ: ۱۵۰ جلد
شابک: 978-622-5815-06-3
بهاء: ۲۷۰,۰۰۰ تومان

آدرس: تهران میدان انقلاب ـ کارگرجنوبی ـ خیابان روانمهر ـ بن بست دولتشاهی پلاک ۱ واحد ۱۸
شماره تماس: ۶۶۴۸۱۷۳۴ – ۰۲۱ شماره تماس: ۶۶۴۱۹۵۲۰ ـ ۰۲۱

هر گونه کپی‌برداری از این اثر پیگرد قانونی دارد.

علوم پایه در اتولوژی

کتاب جامع آمادگی آزمون ارتقاء و بورد ۱۴۰۱

Cummings 2020

ترجمه و تلخیص

دکتر فاطمه شجاع صفت

بورد تخصصی گوش، حلق و بینی و جراحی سر و گردن

از دانشگاه تهران

سخن ناشر:

مؤسسه رزیدنت یار، حامی و پیشرو در نظام کمک آموزشی پزشکی کشور به سبک نوین و مطابق با آخرین پیشرفت‌های آموزشی در حیطه پزشکی با کادری مجرب و آشنا طی ۱۲ سال گذشته از منظر متخصصین همواره بهترین محصولات را ارائه و در دسترس مخاطبین خود قرار داده است.

اثر پیش رو با توجه به محتوی بسیار غنی در مبحث گوش و حلق و بینی گردآوری شده و با استفاده از مفهومی نمودن مباحث و روان‌سازی توسط مولف از منابع و رفرنس بوده و در روال گذر از گروه کنترل کیفیت موسسه رزیدنت یار با جمعی از اساتید رتبه A را به خود اختصاص داده است، امید است با مطالعه ۲۹ جلد مباحث پیش رو با یاری خداوند متعال پیروز و پایدار باشید.

با ما در تماس باشید:

۰۲۱ - ۸۸ ۹۴۵ ۲۰۸

۰۲۱ - ۸۸ ۹۴۵ ۲۱۶

آدرس الکترونیک مؤسسه رزیدنت یار:

www.residenttyar.com
info@residenttyar.com

در تلگرام با ما همراه باشید:

https://t.me/residenttyar

مقدمه مؤلف:

کتاب اتولارینگولوژی کامینگز، سال‌هاست که رفرنس اصلی آموزش دستیاران گوش و حلق و بینی در کشور می‌باشد و کتابی بسیار پربار و ارزشمند است. کتاب پیش رو، مجموعه‌ای خلاصه شده و طبقه‌بندی شده از آخرین ویرایش این کتاب در سال ۲۰۲۰ می‌باشد که اساس تخلیص آن اهمیت مطالب از لحاظ تعداد سوالات آزمون‌های سال‌های قبل، و هم چنین کاربردی بودن مطالب در بالین بیمار بوده است.

در کتاب حاضر سعی شده است علاوه بر ترجمه صحیح، سلیس و روان مطلب، حفظ ساختار اصلی متن کتاب و خلاصه کردن منطقی متن کتاب، طبقه‌بندی مناسب مطالب برای جلوگیری از آشفتگی ذهن مطالعه گر نیز انجام شود. هم چنین عکس‌ها، الگوریتم‌ها و جداول مهم کتاب نیز در جایی که به فهم مطلب کمک می‌کند، در کنار متن قرار گرفته است. در کنار متن اصلی کتاب، تست‌های مربوط به هر فصل که در سال‌های اخیر در امتحان‌های ارتقا و بورد مورد سوال قرار گرفته است نیز با پاسخ تشریحی گنجانده شده است.

طبیعتا مطالعه رفرنس حجیم اتولارینگولوژی بسیار مفید و ارزشمند است، اما زمان زیادی نیاز دارد و در مواقعی که نیاز به مرور سریع و مکرر مطالب وجود دارد همچون ماه‌های آخر نزدیک به امتحان بورد یا ارتقا، این امر کاربردی نمی‌باشد. بنابراین نیاز هست که کتبی از این دست جهت مرور سریع مطالب در اختیار همکاران محترم قرار بگیرد.

همکاران گرامی که این مجموعه را مطالعه می‌نمایند می‌توانند انتقادات و پیشنهادات خود را از طریق آدرس الکترونیک انتشارات با ما در میان بگذارند.

لازم است که از مدیریت محترم مؤسسه رزیدنت یار و اساتید محترم جناب آقای دکتر امیر آروین سازگار و جناب آقای دکتر مهرداد جعفری که در رفع ابهامات این جانب در ترجمه، نقش به سزایی داشتند تشکر و قدردانی نمایم.

در انتها با تشکر و قدردانی از همسر عزیزم، این نوشتار را با احترام به پدر و مادر مهربانم تقدیم می‌کنم.

دکتر فاطمه شجاع صفت

زمستان ۱۴۰۰

فهرست

فصل ۱۲۶ – Anatomy of the Temporal Bone, External Ear, and Middle Ear ۱۱

سوالات و پاسخنامه فصل ۱۲۶ ..... ۲۳

فصل ۱۲۷ – Neuroanatomy of the Auditory System ..... **Error! Bookmark not defined.**

سوالات و پاسخنامه فصل ۱۲۷ ..... **Error! Bookmark not defined.**

فصل ۱۲۸ – Physiology of the Auditory System ..... **Error! Bookmark not defined.**

سوالات و پاسخنامه فصل ۱۲۸ ..... **Error! Bookmark not defined.**

فصل ۱۲۹ – Anatomy of the Vestibular System ..... **Error! Bookmark not defined.**

سوالات و پاسخنامه فصل ۱۲۹ ..... **Error! Bookmark not defined.**

فصل ۱۳۰ – Anatomy and Physiology of the Eustachian Tube **Error! Bookmark not defined.**

سوالات و پاسخنامه فصل ۱۳۰ ..... **Error! Bookmark not defined.**

فصل ۱۳۱ ـ Clinical Evaluation and Management of the Eustachian Tube **Error! Bookmark not defined.**

سوالات و پاسخنامه فصل ۱۳۱ ..... **Error! Bookmark not defined.**

فصل ۱۳۲ ـ Cortical Neuroplasticity in Hearing Loss ..... **Error! Bookmark not defined.**

سوالات و پاسخنامه فصل ۱۳۲ ..... **Error! Bookmark not defined.**

فصل ۱۳۳ ـ Geriatric Otology: Population Health and Clinical Implications ..... **Error! Bookmark not defined.**

فصل ۱۳۴ – Diagnostic Audiology ..... **Error! Bookmark not defined.**

سوالات و پاسخنامه فصل ۱۳۴ ..... **Error! Bookmark not defined.**

فصل ۱۳۵ – Neuroradiology of the Temporal Bone and Skull Base **Error! Bookmark not defined.**

سوالات و پاسخنامه فصل ۱۳۵ ..... **Error! Bookmark not defined.**

فصل ۱۳۶ – Interventional Neuroradiology of the Skull Base, Head, and Neck ..... **Error! Bookmark not defined.**

سوالات و پاسخنامه فصل ۱۳۶ ..... **Error! Bookmark not defined.**
فصل ۱۳۷ ـ Otologic Symptoms and Syndromes ..... **Error! Bookmark not defined.**
سوالات و پاسخنامه فصل ۱۳۷ ..... **Error! Bookmark not defined.**

Anatomy of the Temporal Bone, External Ear, and Middle Ear

فصل ۱۲۶
Section 126

استئولوژی تمپورال:

- استخوان تمپورال هرمی شکل است و ۴ جزء دارد: اسکواموس، ماستوئید، پتروس و تمپانیک

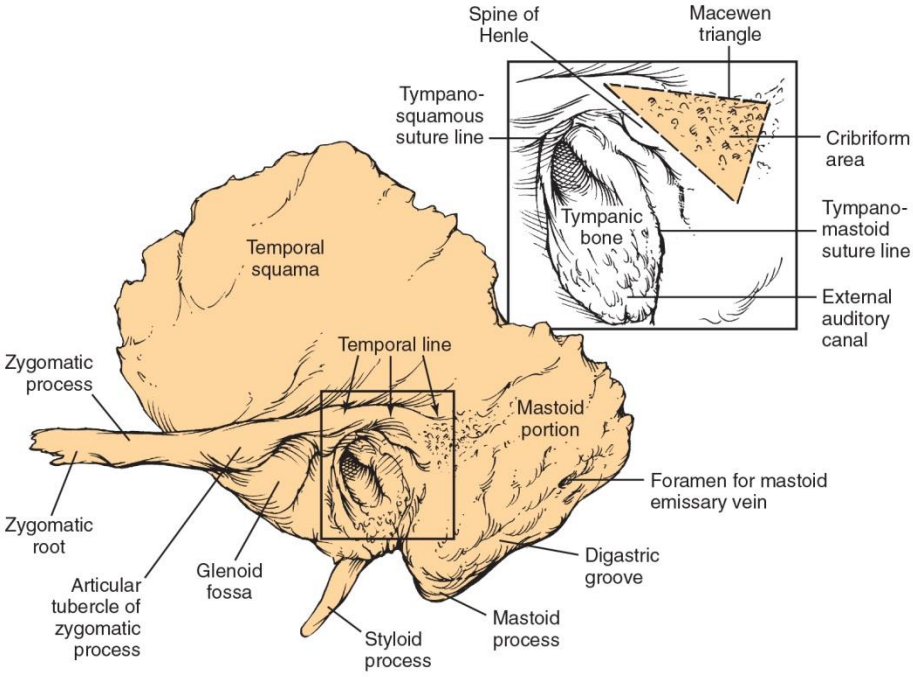

FIG. 126-1. Lateral view of left temporal bone surface shows squamous, tympanic, and mastoid portions.

- اسکواموس:
  - دیواره لترال MCF را می‌سازد.

- ایجاد زایگوماتیک پروسس را می‌کند، که:
  - سقف گلنوئید فوسا را می‌سازد.
  - محل اتصال عضله ماستر است.
- عصب تمپورالیس به کورتکس خارجی آن می‌چسبد.
- حاوی تمپورال line است، که:
  - اتصال عضله تمپورالیس
  - لندمارک سطحی کف MCF است.
  - این خط 4/7 mm پایین‌تر از پائین‌ترین سطح کف MCF است.

• ماستوئید:

- اتصال SCM و بطن خلفی دیگاستر (مدیال به تیپ ماستوئید)
- حاوی تیپ ماستوئید است.
- کورتکس آن حالت سوراخ سوراخ، برای درناژ عروق دارد که به آن cribriform area گفته می‌شود.
- نزدیک حد خلفی کورتکس ماستوئید: فورامن محل خروج ورید emissary، که به شیار سینوس سیگموئید متصل می‌شود.
- مدیال و موازی شیار دیگاستر: شیار شریان اکسی‌پیتال

• پتروس: هرمی شکل:

- رأس: انترومدیال (بین اکسی‌پیتال و اسفنوئید)
- قدام: قسمت پوسترومدیال کف MCF است.
- لندمارک‌های سطحی استخوان پتروس:
  - سطح مدیال: arcuate eminence (برجستگی SSCC در مجاورت شیار سینوس پتروزال فوقانی)
  - سطح قدامی:
    - اتصال بال بزرگ S
    - کانال موسکولوتوبال
    - سمی کانال تنسور تمپانی
    - سمی کانال شیپور استاش

- گانگلیون تریژمینال
- اثر GSPN و LSPN

- خلف: حد قدامی MCF
- شیار بین پتروس و اکسی‌پیتال: ژوگولار فورامن
- در اپروچ ترانس‌لابیرنتین برای رسیدن به IAC، حد تحتانی دایسکشن کوکلئار آکوداکت است، چون محل ورود عصب ۹ به فورامن ژوگولر در جوار کوکلئار آکوداکت است.
- قسمت تحتانی کانال کاروتید، درست در قدام فرورفتگی بولب ژوگولر است، که توسط یک استخوان wedge شکل به نام keel از هم جدا می‌شوند.

- تمپانیک:
  - جدار قدامی، کف، قسمتی از جدار خلفی و سقف EAC را می‌سازد.
  - دیواره قدام و کف گوش میانی را هم می‌سازد.
  - کوچک‌ترین بخش است.
  - قسمت تمپانیک استخوان تمپورال، نقش بیشتری در اندازه و شکل EAC دارد.

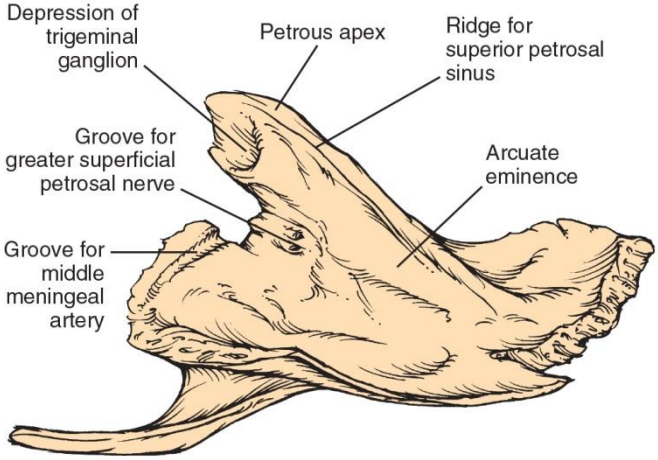

FIG. 126-2. Superior view of left temporal bone shows petrous and squamous portions forming the floor of the middle fossa and anterior limit of the posterior fossa.

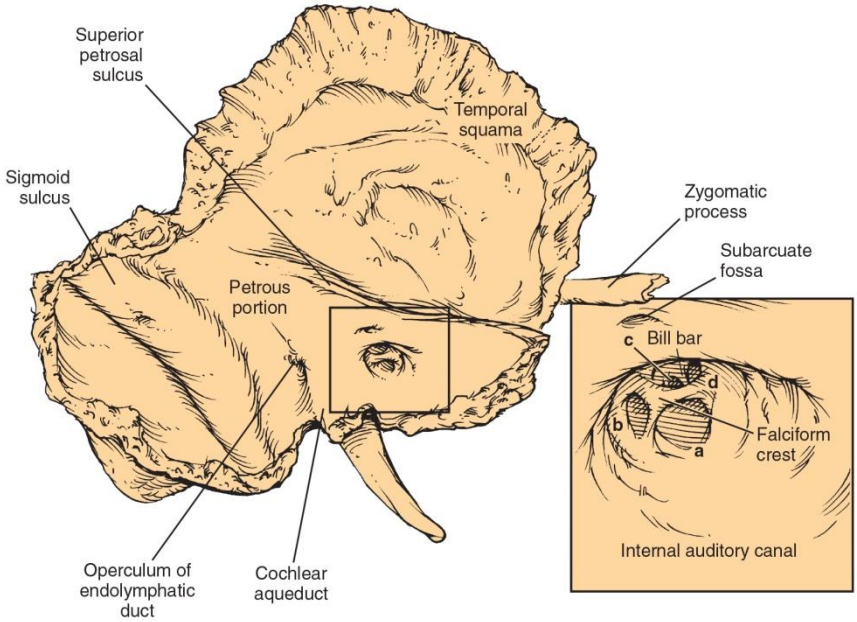

FIG. 126-3. The posterior surface features of the left temporal bone include the fundus of the internal auditory canal. Foramina for cranial nerve VIII—cochlear (a), inferior vestibular (b), and superior vestibular (c) divisions—and cranial nerve VII (d) are shown.

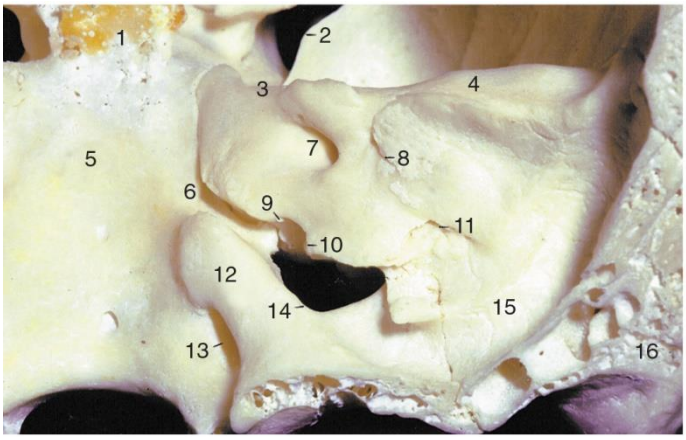

FIG. 126-4. Medial view of petrous bone (right side). Shown are the sella (1), superior orbital fissure (2), trigeminal impression (3), superior petrosal sinus impression (4), clivus (5), petrooccipital sulcus (6), internal auditory canal (7), subarcuate fossa (8), cochlear aqueduct (9), jugular process (10), vestibular aqueduct (11), jugular tuberculum (12), hypoglossal nerve canal (13), jugular foramen (14), sigmoid sinus impression (15), and mastoid bone (16).

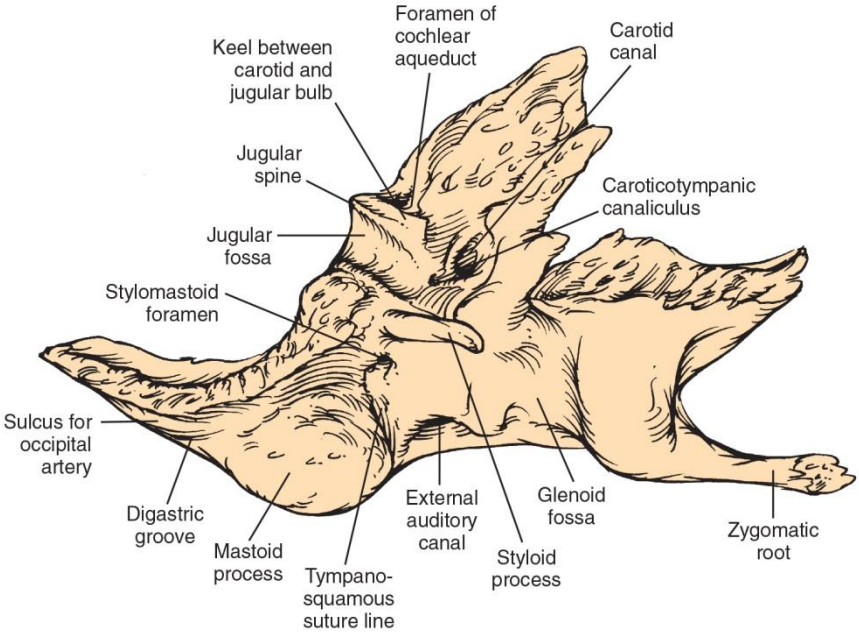

FIG. 126-5. Inferior view of the left temporal bone. Note the linear relationship between the stylomastoid foramen, digastric groove, and styloid process.

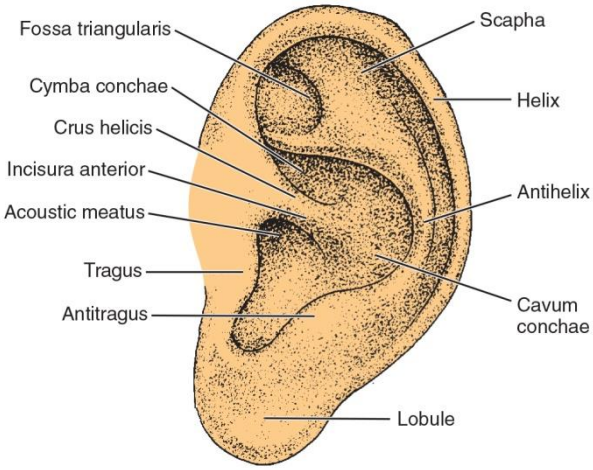

FIG. 126-6. Surface anatomy of the auricle.

گوش خارجی:

- خون‌رسانی: شریان پوستریور اوریکولار و سوپرفیشیال تمپورال
- EAC:
  - طول 2/5 cm
  - یک سوم لترال، غضروفی و دوسوم مدیال، استخوانی است.
- پوست روی قسمت ممبرانو ضخیم‌تر و متحرک‌تر و حاوی غدد سباسه، آپوکرین (سروموسینوس) و فولیکول‌های مو است.
- پوست روی قسمت استخوانی، نازک، بی‌حرکت و بدون مو و غدد است.
- اتصال BC:
  - نازک‌ترین قسمت EAC (ایسموس)
  - محل ایجاد گرانولاسیون در اوتیت اکسترن بدخیم
  - ممکنه یک سوراخ، به نام فورامن هوشکه از این جانکشن به داخل اینفراتمپورال فوسا باز شود، که محل گسترش تومورهای بدخیم EAC به لوب عمقی پاروتید است.
- یک دیفکت در قسمت غضروفی EAC به نام فیشر سانتورینی وجود دارد، که باعث گسترش تومورهای EAC به لوب سطحی پاروتید است.
- گوش خارجی از قوس برانکیال ۱ و ۲ ایجاد می‌شود.

TM:

- غشاء محدب ۴ لایه، که در مرکز به منوبریوم مالئوس متصل است.
- Umbo: محل برجستگی tip مالئوس
- پارس فلکسیدا: قسمت نازک سوپریور TM (پرده شرامپل)
- پارس تنسا: قسمت ضخیم اینفریور TM
- از پشت TM می‌توان RW، لانگ پروسس اینکوس، مفصل I-S و کورداتمپانی را دید.

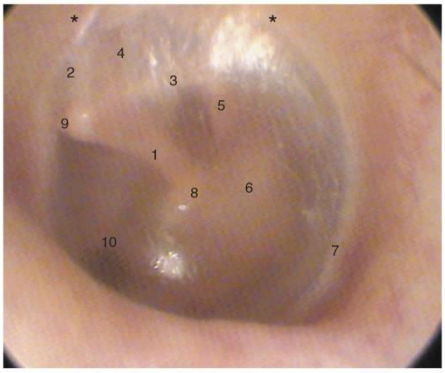

FIG. 126-8. Surface features of the left tympanic membrane include the manubrium of the malleus (mallear stria, 1); anterior mallear fold (2); posterior mallear fold (3); pars flaccida, or Shrapnell membrane (4); long process of incus (5); pars tensa, through which the promontory and round window are visible (6); tympanic annulus (7); umbo (8); lateral process (9); Eustachian tube opening (10); and the anterior and posterior tympanic spines (asterisk).

گوش میانی:

- شیپور استاش:
  - یک سوم پروگزیمال: در استخوان پتروس
  - دوسوم دیستال: قسمت فیبروواسکولار، که در حالت استراحت کلاپس کرده است.
  - شیپور استاش باز، شبیه J برعکس است.
  - عضله LVP باعث می‌شود، شیپور استاش حین خمیازه یا بلع باز شود.
  - باریک‌ترین قسمت شیپور استاش: اتصال BC
  - دیواره مدیال شیپور استاش: نزدیک ICA (شریان کاروتید داخلی)
- فضای گوش میانی:
  - هیپوتمپان:
    - اینفریور پوستریور: بولب ژوگولر
    - خلف: کوکلئا
  - مزوتمپان:
    - درست مدیال به TM
    - مدیال آن پرومونتوری است.

- مزوتمپان، یک رسس با عمق متغیر دارد که پوستریور به RW و OW و مدیال به قسمت عمودی عصب فاسیال است و سینوس تمپانی نام دارد. این فضا، محل ایجاد کلستئاتوم مخفی است.

- اپی‌تمپان:
  - حاوی زنجیره استخوانی و لیگامان‌ها
  - حد تحتانی اپی‌تمپان: لترال پروسس مالئوس و Spinesهای ناچ ریوینیوس
  - دیواره لترال اپی‌تمپان: قسمت سوپرومدیال دیواره کانال
  - فضای اپی‌تمپان:
    - پروساک: مدیال به پارس فلکسیدا و لترال به سر و گردن مالئوس
    - کمپارتمان قدام مالئوس
    - کمپارتمان خلفی که با آنتروم ارتباط دارد.

- گانگلیون ژنیکولیت و زانوی اول، درست قدام به کولدوساک استخوانی مزوتمپان هستند، که قدام به آتیک و بالای محل باز شدن شیپور استاش است و سوپراتوبال رسس نام دارد.
- حد خلفی این رسس:
  - اینفریور: کوکلئاریفرم پروسس
  - سوپریور: زائده Cog

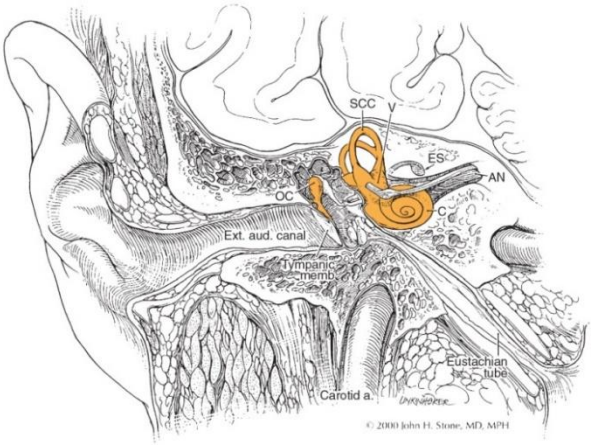

FIG. 126-7. Anatomy of the external, middle, and inner portions of the ear. AN, auditory nerve; C, cochlea; ES, endolymphatic **sac**; OC, ossicular chain; SCC, semicircular canals; V, vestibule.

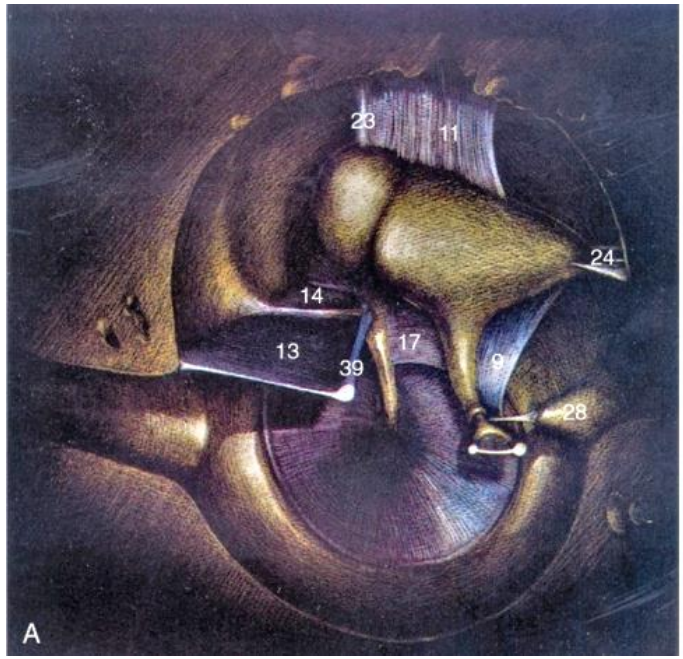

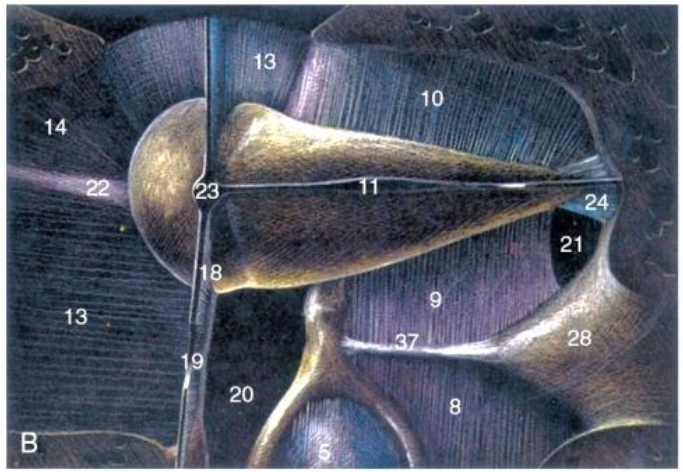

FIG. 126-10. Partitioning of the middle ear by ossicular chain and associated mucosal folds. Lateral (A) and inferior (B) views of the middle ear demonstrate separation of mesotympanic and epitympanic regions by the tensor (13), interosseous (17), and medial incudal (9) folds; this leaves the isthmus tympani anticus (20) and isthmus tympani oticus (21) as the only remaining openings. Also shown are the obturatoria stapedis (5), plica stapedis (8), superior incudal fold (11), anterior malleolar fold (14), superior malleolar fold (18), incisura tensoris (19), anterior malleolar ligament (22), superior malleolar ligament (23), posterior incudal ligament (24), pyramidal eminence (28), and tensor tympani tendon (39).

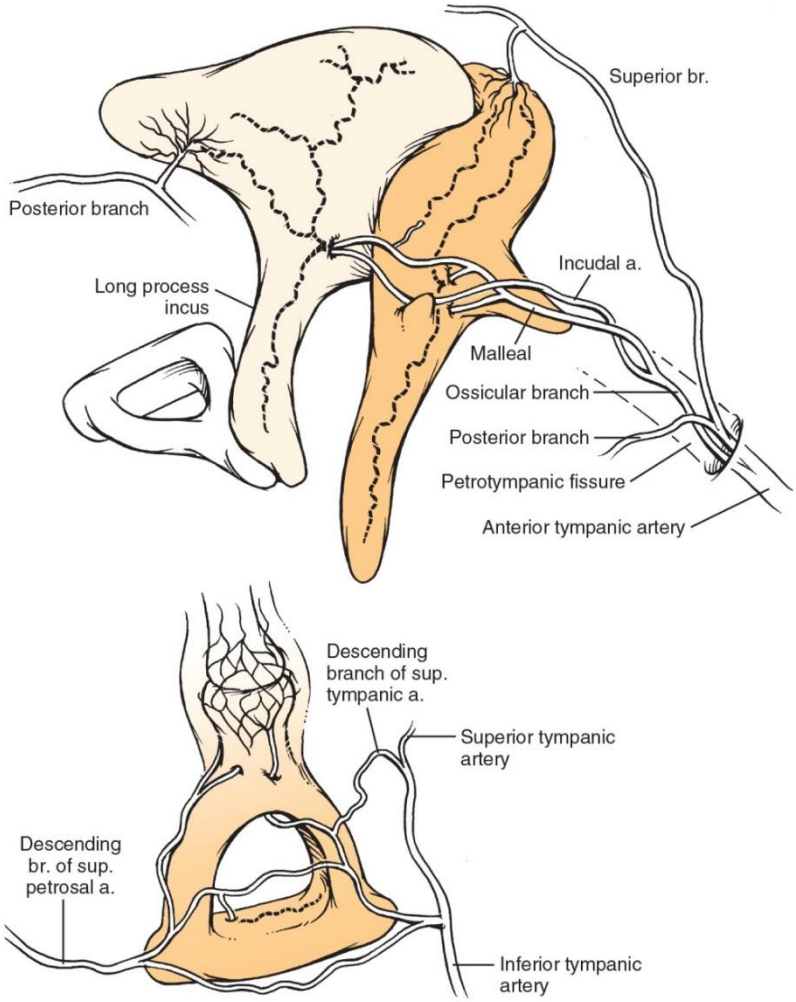

FIG. 126-11. Blood supply of the middle ear ossicles. The long process of the incus has a single nutrient vessel, whereas other portions of the ossicular chain are supplied by two or more sources.

عصب فاسیال:

- عصب‌دهی آوران و وابران ساختارهای قوس ۲ برانکیال را برعهده دارد.
- اغلب فیبرهای عصب فاسیال در استخوان تمپورال، special visceral efferent هستند، که عضلات شکل دهنده صورت، استاپدیوس، استیلوهیوئید و بطن خلفی دیگاستر را عصب می‌دهند.

- فیبرهای general visceral efferent، به غدد لاکریمال (عصب اینترمدیوس)، غدد سروموسینوس بینی (GSPN)، گانگلیون پتریگوپالاتین، غدد ساب مکس و ساب لینگوال (کوردا و گانگلیون ساب مندیبولار) عصب می‌دهند.
- فیبرهای special sensory، حس چشایی دوسوم قدامی زبان (کوردا) و حس فضای تونسیلار و کام (GSPN) را تامین می‌کنند. نورون این فیبرها، در گانگلیون ژنیکولیت است.
- فیبرهای somatic sensory، حس لمس EAC و پوست کونکای اوریکل و اطلاعات پروپریوسپتیو عضلات صورت را می‌دهند.
- فیبرهای visceral afferent هم به مخاط بینی، فارنکس و کام حس می‌دهند.
- عصب فاسیال از کانال فالوپین، که از فوندوس IAC شروع و در فورامن استیلوماستوئید تمام می‌شود، وارد استخوان تمپورال می‌شود.
- اولین، کوتاه‌ترین و باریک‌ترین سگمان عصب فاسیال، سگمان لابیرنتین است که در بالای کوکلئا حرکت می‌کند و به ژنیکولیت فوسا (در عمق سوپراتوبال رسس) می‌رود.
- گانگلیون ژنیکولیت از MCF، فقط با یک لایه نازک استخوانی جدا می‌شود، که در ۲۵٪ گوش‌ها دهیسنس است.
- دیستال به گانگلیون ژنیکولیت، عصب فاسیال یک شیت فیبروز دارد، که محل هیاتوس فاسیال است، و در این محل GSPN از آن جدا شده و به قدام (کف MCF) می‌رود.
- بعد تنه اصلی، زاویه حاده به خلف و کمی پایین می‌گیرد و به سگمان تمپانیک یا افقی می‌رسد.
- سگمان افقی، به دیداره مدیال قدام آتیک می‌رود و روی قسمت سوپریور کوکلئاریفورم پروسس قرار می‌گیرد، و دیواره فوقانی OWN را در خلف می‌سازد.
- در محل پیرامیدال امیننس، جایی که تاندون استاپدیوس عبور می‌کند، زانوی دوم ایجاد می‌شود که به قسمت ماستوئید یا عمودی می‌رسد. این چرخش درست در قدام و اینفریور LSCC و در قدام خطی بین پروسس کوتاه اینکوس و قسمت سوپریور سگمان عمودی است.
- عصب کوردا و عصب استاپدیوس، هر دو از سگمان ماستوئیدی جدا می‌شوند.
- عصب فاسیال در محل گانگلیون ژنیکولیت، خیلی در معرض آسیب است، چون استخوان روی آن بسیار نازک و حتی گاهی دهیسنس است. این قسمت عصب، از طریق پاتولوژی یا پروسه جراحی

در سوپراتوبال رسس هم مستعد آسیب است و با کشش عصب GSPN به جلو، این قسمت عصب در معرض تنشن است.

- شایع‌ترین قسمت دهیسنسی مادرزادی: قسمت تمپانیک (۲۵٪) (خصوصاً در بالاترین OW)
- دهیسنسی به علت کلستئاتوم، در پروگزیمال زانوی دوم هم شایع است.
- سگمان عمودی، متفاوت‌ترین مسیر را، به ویژه در ارتباط با مالفورماسیون‌های مادرزادی مانند آترزی کانال دارد.
- عصب، لترال به آنولوس، در مسیر رسیدن به سوراخ استیلوماستوئید حرکت می‌کند و در اپروچ‌های ترانس‌کانال ممکن است آسیب ببیند.

ماستوئید:

- بزرگ‌ترین ناحیه هوادار در لترال لابیرنت است.
- دیواره داخلی آنتروم: بخش وستیبولار گوش داخلی
- محدوده لترال: کورنر سپتوم (اتصال جنینی بین اسکواموس و پتروس)
- آنتر ماستوئید در عمق cribriform area و خلف خار هنله، در مثلث macewn قرار دارد.
- arcuate eminence: برجستگی SSCC روی کف MCF
- لندمارک‌های عصب فاسیال در گوش میانی:
  - کوکلئاریفورم پروسس: مرز آتیک و مزوتمپان، خلف و مدیال آن سگمان تمپانیک عصب است.
  - OW
  - پیرامیدال امیننس
- فضای انتریور اپی‌تمپان یا سوپراتوبال رسس، در قدام آتیک و بالای دهانه شیپور استاش واقع است، و محلی است که در آن کلستئاتوم و یا دایسکشن جراحی blind می‌تواند به عصب فاسیال آسیب بزند.

سؤالات و پاسخنامه

فصل ۱۲۶
Section 126

۱. اگرچه از لحاظ تئوری بازده گوش میانی ۲۸ دسی‌بل می‌باشد ولی در عمل این مقدار ۲۰ دسی‌بل است. علت این امر چه می‌باشد؟ (بورد ۱۴۰۰)

الف) اثر عضله استاپدیوس

ب) اثر عضله تنسور تمپانی

ج) نحوه ارتعاش پرده تمپان

د) حرکت گهواره‌ای استاپس

پاسخ: ج

صفحه ۱۹۴۷:

- Gain واقعی در گوش میانی، از gain تئوری که ۲۸ دسی بل است، کمتر و در حد ۲۰ دسی بل است. (چون TM مثل یک دیافراگم سخت حرکت نمی کند)

۲. نخستین مرکز شنوایی که عصب‌گیری دوطرفه از گوش‌ها دریافت می‌کند کدام است؟ (بورد ۱۴۰۰)

الف) Cochlear Nucleus

ب) Superior Olivary Complex

ج) Lateral Lemniscus

د) Inferior Colliculus

پاسخ: ب

صفحه ۱۹۴۳:

- کمپلکس زیتون فوقانی: (SOC)
  - اولین جزء مرکزی شنوایی است که از هر دو طرف عصب می‌گیرد، بنابراین نقش ماژور در لوکالیزاسیون صدا دارد.
  - در تعدیل نسبت signal to noise و شنوایی در محیط پر سر و صدا هم نقش دارد.

۳. محل قرارگیری آناتومیک Foramen of Huschke سبب توجیه کدام یک از گزینه‌های زیر است؟ (ارتقا ۱۴۰۰)

الف) گسترش بدخیمی‌های کانال گوش خارجی به لب عمقی پاروتید

ب) مستعد شدن عصب فاسیال به فلج به دلیل تروما

ج) درگیری ترومبوتیک سینوس سیگموئید ناشی از عفونت ماستوئید

د) تحریک عصب واگ متعاقب دستکاری کانال گوش خارجی

پاسخ: الف

صفحه ۱۹۳۱: گوش خارجی:

- اتصال BC:
  - نازک ترین قسمت EAC (ایسموس)
  - محل ایجاد گرانولاسیون در اوتیت اکسترن بدخیم.

ممکنه یک سوراخ، به نام فورامن هوشکه از این جانکشن به داخل اینفراتمپورال فوسا باز شود، که محل گسترش تومورهای بدخیم EAC به لوب عمقی پاروتید است.

۴. در هنگام اتوسکوپی بیمار متوجه تنگی کانال گوش خارجی می‌شویم. کدام ساختار در ایجاد این یافته نقش مهم‌تری ایفا می‌کند؟ (ارتقا ۱۴۰۰)

الف) tympanosquamous suture

ب) squamous portion

ج) tympanic portion

د) tympanomastoid suture

پاسخ: ج

صفحه ۱۹۳۱:

قسمت تمپانیک استخوان تمپورال، نقش بیشتری در اندازه و شکل EAC دارد.

۵. تمام موارد ذیل در مورد cribriform area صحیح است، بجز: (اصفهان ۹۷)

الف) در خلف خار هنله قرار گرفته است.

ب) به طور تقریبی محل قرارگیری انتروم ماستوئید است.

ج) محل ورود شریان تمپورال سطحی است.

د) پایین‌تر از تمپورال لاین قرار گرفته است.

پاسخ: ج

صفحه ۱۹۳۶:

- ماستوئید:
  - اتصال SCM و بطن خلفی دیگاستر (مدیال به تیپ ماستوئید)
  - حاوی تیپ ماستوئید است.
  - کورتکس آن حالت سوراخ سوراخ، برای درناژ عروق دارد که به آن cribriform area گفته می‌شود. (اشاره‌ای به عبور شریان تمپورال سطحی نشده است، ۳ گزینه دیگر درست هستند)
  - نزدیک حد خلفی کورتکس ماستوئید: فورامن محل خروج ورید emissary، که به شیار سینوس سیگموئید متصل می‌شود.
  - مدیال و موازی شیار دیگاستر: شیار شریان اکسی‌پیتال

۶. در حین تمیز کردن کلستئاتوم در ناحیه سوپراتوبال رسس، کمک استراب شما از تحریک عصب فاسیال شما را مطلع می‌کند. به نظر شما کدام قسمت عصب فاسیال را تحریک نموده‌اید؟ (مشهد ۹۵)

الف) لابیرنتین **ب) تمپانیک**

ج) گانگلیون ژنیکولی **د) عصب پتروزال سطحی بزرگ**

پاسخ: ج

صفحه ۱۹۳۶:

- فضای انتریور اپی‌تمپان یا سوپراتوبال رسس، در قدام آتیک و بالای دهانه شیپور استاش واقع است، و محلی است که در آن کلستئاتوم و یا دایسکشن جراحی blind می‌تواند به عصب فاسیال آسیب بزند. گانگلیون ژنیکولیت درست در عمق دیواره مدیال سوپراتوبال رسس قرار دارد و می‌تواند دهیسنس باشد.

۷. کدامیک از عضلات زیر هدف فایبرهای Special Visceral Efferent عصب هفت نمی‌باشد؟ (شیراز ۹۵)

الف) عضله استیلوهیوئید **ب) عضله استاپدیوس**

ج) بطن خلفی دیگاستریک **د) عضله میلوهیوئید**

پاسخ: د

صفحه ۱۹۳۵:

- اغلب فیبرهای عصب فاسیال در استخوان تمپورال، special visceral efferent هستند، که عضلات شکل دهنده صورت، استاپدیوس، استیلوهیوئید و بطن خلفی دیگاستر را عصب می‌دهند.
  - .....