طبابت هنر است،

هنر هماهنگی قلب و اندیشه.

سرشناسه	:	شمسی، سارا، ۱۳۶۷-
عنوان و نام پدیدآور	:	فصول منتخب پرز ۱در رادیوآنکولوژی: کتاب جامع آمادگی آزمون ارتقاء و بورد ۱۴۰۲: Perez & Brady's 2019/ترجمه [صحیح: ترجمه و تلخیص] سارا شمسی، منیره جلوداری، زینب عادل‌پور.
مشخصات نشر	:	تهران: کاردیا، ۱۴۰۲.
مشخصات ظاهری	:	۱۹۲ص.
شابک	:	۲۴۱۰۰۰۰ ریال ۱-۲۷-۵۶۰۳-۶۲۲-۹۷۸
وضعیت فهرست نویسی	:	فیپا
یادداشت	:	کتاب حاضر ترجمه و تلخیص بخش‌هایی از کتاب"Perez and Brady's principles and practice of radiation oncology,7th. ed" ,۲۰۱۹اثر ادوارد. سی هالپرین...[و دیگران] است.
موضوع	:	سرطان -- پرتودرمانی Cancer -- Radiotherapy سرطان -- تشخیص Cancer -- Diagnosis
شناسه افزوده	:	جلوداری، منیره، ۱۳۶۵-
شناسه افزوده	:	عادل‌پور، زینب، ۱۳۶۸-
شناسه افزوده	:	هالپرین، ادوارد سی.
شناسه افزوده	:	Halperin, Edward C.
شناسه افزوده	:	پرز، کارلوس ا.، ۱۹۳۴ - م.
شناسه افزوده	:	Perez, Carlos A.
رده بندی کنگره	:	RC۲۷۱
رده بندی دیویی	:	۹۹۴۰۶۴۲/۶۱۶
شماره کتابشناسی ملی	:	۸۹۰۹۹۵۰
اطلاعات رکورد کتابشناسی	:	فیپا

عنوان کتاب: فصول منتخب پرز ۱ در رادیوآنکولوژی از کتاب Perez & Brady's 2019 است.

ترجمه و تلخیص: دکتر سارا شمسی، دکتر منیره جلوداری،دکتر زینب عادل‌پور

ناشر: انتشارات کاردیا

صفحه‌آرا: رزیدنت‌یار- منیره امیری مقدم

طراح و گرافیست: رزیدنت‌یار ـ مهراد فیضی

چاپ و لیتوگرافی: رزیدنت‌یار

نوبت چاپ: اول ۱۴۰۲

تیراژ: ۱۰۰ نسخه

شابک: ۱-۲۷-۵۶۰۳-۶۲۲-۹۷۸

بهاء: ۲۴۱,۰۰۰ تومان

آدرس: تهران میدان انقلاب ـ کارگرجنوبی ـ خیابان روانمهر ـ بن بست دولتشاهی پلاک ۱ واحد ۱۸

شماره تماس: ۶۶۴۱۹۵۲۰ – ۰۲۱

هر گونه کپی‌برداری از این اثر پیگرد قانونی دارد.

فصول منتخب پرز ۱ در رادیوآنکولوژی

کتاب جامع آمادگی آزمون ارتقاء و بورد ۱۴۰۲

Perez & Brady's 2019/

ترجمه:

دکتر سارا شمسی

دارای بورد تخصصی

دانشگاه علوم پزشکی کرمان

دکتر منیره جلوداری

دکتر زینب عادل‌پور

دارای بورد تخصصی

دانشگاه علوم پزشکی شیراز

سخن ناشر:

سپاس و ستایش شایستهٔ پروردگاری که کرامتش نامحدود و رحمتش بی‌پایان است. اوست که بشر را دانش بیاموخت و با قلم آشنا کرد. به انسان رخصت آن داد که علم را به خدمت گیرد و با قلم خود و رسم خطوط گویا آن را به دیگران نیز بیاموزد.

خدایا از شاکران درگاهت و حقیقت‌جویان راهت قرارم ده و یاری‌ام کن تا در آموختن نلغزم و آن‌چه را آموختم، به شایستگی عرضه کنم.

رزیدنت‌یار، حامی و پیشرو در نظام کمک آموزشی پزشکی کشور به سبک نوین و مطابق با آخرین پیشرفت‌های آموزشی در حیطه پزشکی با کادری مجرب و آشنا طی ۱۳ سال گذشته از منظر متخصصین همواره بهترین محصولات را ارائه و در دسترس مخاطبین خود قرار داده است.

اثر پیش رو با توجه به محتوی بسیار غنی در مبحث رادیوانکولوژی گردآوری شده و با استفاده از مفهومی نمودن مباحث و روان‌سازی توسط مؤلف محترم از منابع و رفرنس بوده و در روال گذر از گروه کنترل کیفیت رزیدنت‌یار با جمعی از اساتید رتبه A را به خود اختصاص داده است، امید است با مطالعه تمام مباحث پیش رو با یاری خداوند متعال پیروز و پایدار باشید.

مدیرمسئول انتشارات

با ما در تماس باشید:

۰۲۱ - ۸۸ ۹۴۵ ۲۰۸

۰۲۱ - ۸۸ ۹۴۵ ۲۱۶

آدرس الکترونیک مؤسسه رزیدنت‌یار:

www.residenttyar.com
info@residenttyar.com

در تلگرام با ما همراه باشید:

https://t.me/residenttyar

مقدمه مؤلف:

خداوند تبارک و تعالی را شاکرم که توفیق ترجمه فصول منتخب کتاب اصول سرطان و انکولوژی پرز ۲۰۱۹ را عنایت کرده است.

با توجه به نبود ترجمه کامل این کتاب تا این زمان و از طرفی نیاز دستیاران عزیز رشته رادیوانکولوژی، بر آن شدم تا برای اولین بار، ترجمه کامل و خط به خط از فصول مهم و سوال‌خیز این کتاب را گردآوری و تألیف کنیم تا در جهت آسان‌تر کردن روند آموزش و رسیدن به موفقیت‌های بیشتر و سریع‌تر دستیاران عزیز، قدمی هرچند کوچک بردارم. بدیهی است که هیچ مجموعه‌ای خالی از اشکال نمی‌باشد و باعث امتنان است که همکاران گرامی، اینجانب را با انتقادات و پیشنهادات سازنده خود در جهت ارائه مجموعه‌ای کامل‌تر در ویرایش‌های بعدی، همراهی بفرمائید.

فهرست

فصل ۴۲- گوش..... ۱۱
فصل ۴۴- نازوفارنکس (NPC)..... ۲۹
فصل ۴۶- غدد بزاقی (۱)..... ۸۵
فصل ۴۹- Hypopharynx (هایپوفارنکس)..... ۱۲۷
فصل ۵۰- کنسر لارنکس..... ۱۵۹

فصل ۴۲
Perez: Section 42

گوش

آناتومی

اجزای داخلی، میانی و خارجی گوش از ۳ لایه جنینی اکتودرم، مزودرم، و اندودرم منشا می‌گیرند.

گوش خارجی شامل :

- Auricle یا pinna
- (Enternal auditory meatusکانال) به سطح خارجی غشای تیمپانیک وصل می‌شود و cm۴/۲ طول دارد.
- غشای تیمپانیک (**شکل ۱-۴۲**)

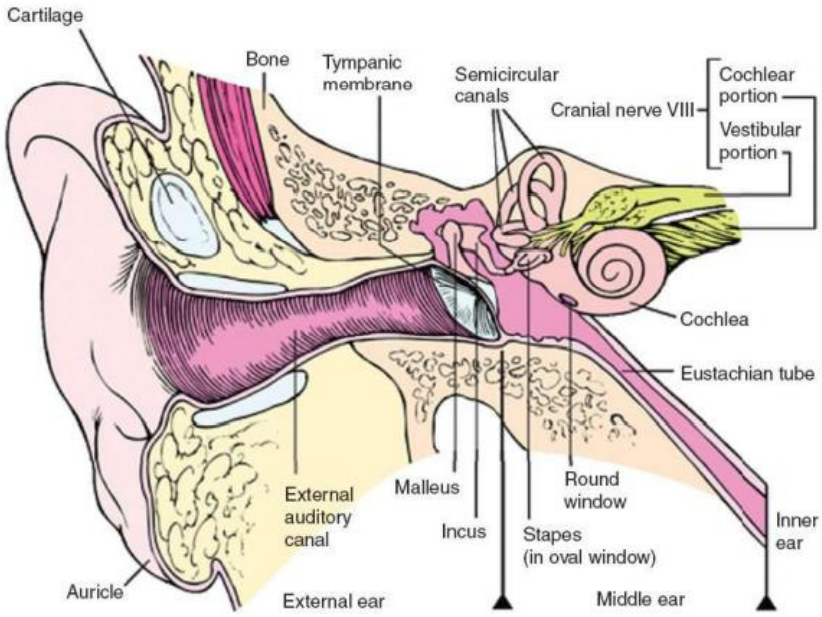

FIGURE 42.1. Ear anatomy.

۱/۳ خارجی غضروفی می‌باشد و ۲/۳ داخلی استخوانی و مختصر باریکتر
قدام به زائده ماستوئید و خلف به غده پاروتید در مفصل تمپورومندیبولار قرار دارد . بوردر تحتانی نزدیک به بولب ژوگولار قرار می‌گیرد.

پوست قرار گرفته بر روی کانال شنوایی در ادامه با auricle است، و در ۱/۳ خارجی از کانال، محتوی فولیکول‌های مو و غدد سباسئوس و سروموسینوس می‌باشد. غشای تیمپانیک از لایه‌های مختلف از اپیتلیوم سنگفرشی ساخته شده است که کانال شنوایی را از گوش داخلی جدا می‌کند.

گوش میانی: ossicles (پیچ‌های) شنوایی را در خود جای داده است و حفره تیمپانیک به لوله استاش برای ارتباط با فارنکس باز می‌شود.

حفره گوش میانی با یک غشای موکوپریوستئال پوشیده شده و لوله استاش با اپیتلیوم ستونی طبقه‌بندی شده پوشانده شده و غدد موکوزی زیادی در ۲/۳ تیوب نزدیک به فارنکس وجود دارد. طول کلی تیوب استاش 3/5cm است.

گوش داخلی: در بخش پتروس از استخوان تمپورال قرار گرفته‌اند و محتوی لابیرنت غشایی و استخوانی است. لابیرنت غشایی که ارگان شنوایی را در خود جای داده است در لابیرنت استخوانی قرار دارد. کوکلئا که مسئول شنوایی و وستیبول که مسئول تعادل می‌باشند بخشی از گوش داخلی‌اند.

خون‌رسانی به auricle و کانال شنوایی خارجی از طریق شاخه‌های شریان اوریکولار خلفی و شریان تمپورال سطحی که از شریان کاروتید خارجی منشا می‌گیرد.

خون‌رسانی گوش میانی از شاخه‌های فارنژیال بالا رونده و شریان مننژیال میانی و از شریان کانال پتریگوئید می‌باشد.

خون‌رسانی گوش داخلی توسط شریان شنوایی داخلی شاخه‌ای از شریان بازیلار و از شریان سربلار تحتانی قدامی می‌باشد.

عصب دهی گوش شامل اعصاب کرانیال X, IX , VIII , V می‌باشد.

عصب کرانیال ۸ یا وستیبولوکوکلئار مسئول شنوایی و عملکرد وستیبولارند که از ساقه مغز بین پونز و مدولا خارج می‌شود و در ادامه مئاتوس شنوایی اینترنال می‌باشند.

برای گوش خارجی ، عروق لنفاتیک از تراگوس و بخش قدامی خارجی از auricle به لنف نود پاروتید سطحی درناژ می‌شوند قسمت‌های قدامی و خلفی از auricle به لنف نودهای رترواوریکولار درناژ می‌شوند و لبول به لنف نودهای گروه سرویکال سطحی درناژ می‌شوند.

لنفاتیک از گوش میانی و ماستوئید آنتروم از نودهای پاروتید عبور می‌کند و به نودهای گردنی عمقی فوقانی لنفاتیک گوش میانی و تیوب استاش نسبتا پراکنده‌اند و گوش داخلی لنفاتیک ندارد.

اپیدمیولوژی

بیماری بدخیم از auricle شایع اند (۶٪ از کنسرهای پوستی به حساب می‌آیند.) اما کنسرهای گوش میانی و کانال شنوایی خارجی بروز تقریبا 1/million نفر می‌باشد. تومورهای گوش خارجی اغلب بدخیمی‌های پوستی‌اند ممکن است مرتبط با نور خورشید باشند. دیگر عوامل مستعد کننده توصیف شده‌اند، اگر چه اهمیت آنها مورد سوال است، اتوره ، اگزما مزمن ، وضعیت درماتولوژیک مزمن و زخم مزمن ناشی از تروما.

تومورهای گوش خارجی بیشتر در سنین ۷۰-۶۰ سال، تومورهای گوش میانی و ماستوئید بیشتر در سنین ۶۰-۴۰ سال اتفاق می‌افتند. تومورهای گوش میانی در خانم‌ها و تومورهای گوش خارجی در آقایان بیشتر اتفاق می‌افتد.

تظاهرات بالینی

گوش خارجی

BCC در اکسترنال نسبت به SCC شایعتر ($\frac{1/3}{1}$) می‌باشد. به صورت اولسراسیون کوچک بر روی هلیکس بروز پیدا می‌کنند. برای SCC متاستاز در تقریبا ۱۵-۱۰٪ اتفاق می‌افتد. شایع‌ترین سایت متاستاز لنف نود غده پاروتید، زنجیره گردنی عمقی فوقانی و نودهای postauricular می‌باشند.

میزان متاستاز رژیونال در بیماری ادوانس بالاتر و ممکن است گروه نودال سرویکال لول ۵ شامل شود.

کانال شنوایی خارجی

بیشتر بیماران با ضایعات علامت دار از کانال شنوایی خارجی بروز پیدا می کنند . خارش و درد شایع می‌باشد. تورم پشت گوش، کاهش شنوایی و پارالیزیس فاسیال در موارد ادوانس اتفاق می‌افتد. گسترش

تومور به نواحی لنفاتیک نسبت به دیگر مناطق گوش شایعتر می‌باشد (حدود ۲۰٪) . تومورهای منشا گرفته از بخش غضروفی از کانال به دیواره‌های غضروفی تهاجم می‌کنند و به نواحی استخوانی کانال گسترش می‌یابند.

با این حال، آنهایی که در کانال استخوانی منشا می‌گیرند Barrier (جلوگیری از گسترش) بیشتر موثری دارند و بنابراین پیشرفت عمدتا در امتداد محور اصلی کانال، در نهایت تهاجم به گوش میانی یا بخش غضروفی کانال می‌باشد مسیر گسترش لوکال در **شکل ۲-۴۲ توصیف** شده است. DM (متاستاز دوردست) نادر است.

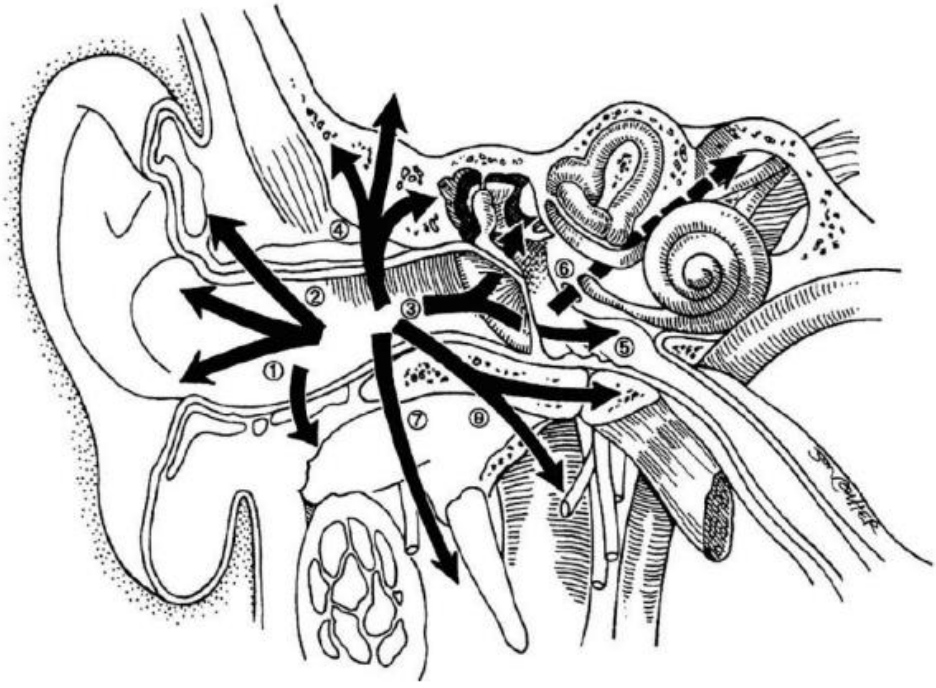

FIGURE 42.2. Coronal anatomy of pathways of spread of primary cancer of the external auditory canal. Cancer can spread (1) anteriorly through the cartilaginous canal into the parotid gland, (2) through the concha into the postauricular sulcus, (3) through the tympanic membrane into the middle ear, (4) posteriorly into the mastoid, (5) into the anterior mesotympanum to the carotid artery and eustachian tube, (6) into the inner ear through the round window or otic capsule, (7) along the extratemporal facial nerve into the infratemporal fossa, and (8) inferomedially into the jugular fossa, carotid artery, and lower cranial nerves. (Reprinted from Moody SA, Hirsch BE, Myers EN. Squamous cell carcinoma of the external

auditory canal: an evaluation of a staging system. Am J Otol 2000;21[4]:582–588. With permission.)

ورکاپ تشخیصی

TABLE 42.1 DIAGNOSTIC EVALUATION FOR CARCINOMA OF THE EAR
History
Physical examination
Otoscopy
Neurologic exam for cranial nerve function
Careful assessment of regional lymph nodes
Laboratory tests
Complete blood count
Blood chemistry
Radiographic studies
High-resolution computed tomography (standard)
Magnetic resonance imaging (selected patients)
Arteriography (optional)
Biopsy
Other studies
Audiology testing

نقص عصب کرانیال ممکن است نشان دهنده بیماری ادوانس باشد.

Baseline audiology باید قبل از هر درمانی انجام شود.

هم CT و هم MRI نقش مهمی را در دیدن تومورهای گوش دارند. CT ابنورمالیتی بافت نرم ، انهنسمنت بافت نرم و تحریف planes بافت نرمال را نشان می‌دهد. از همه مهمتر، هنگام ارزیابی تومور کانال شنوایی خارجی(EAC) ، CT می‌تواند پیش‌بینی دقیق از اروژن استخوان از قبیل دیواره EAC ، گوش میانی، مفصل تمپورومندیبولار ، کانال شریان کاروتید و حفره ژوگولار را تهیه کند و بنابراین می‌تواند برای تعیین گسترش تومور و قابل جراحی بودن کمک کند.

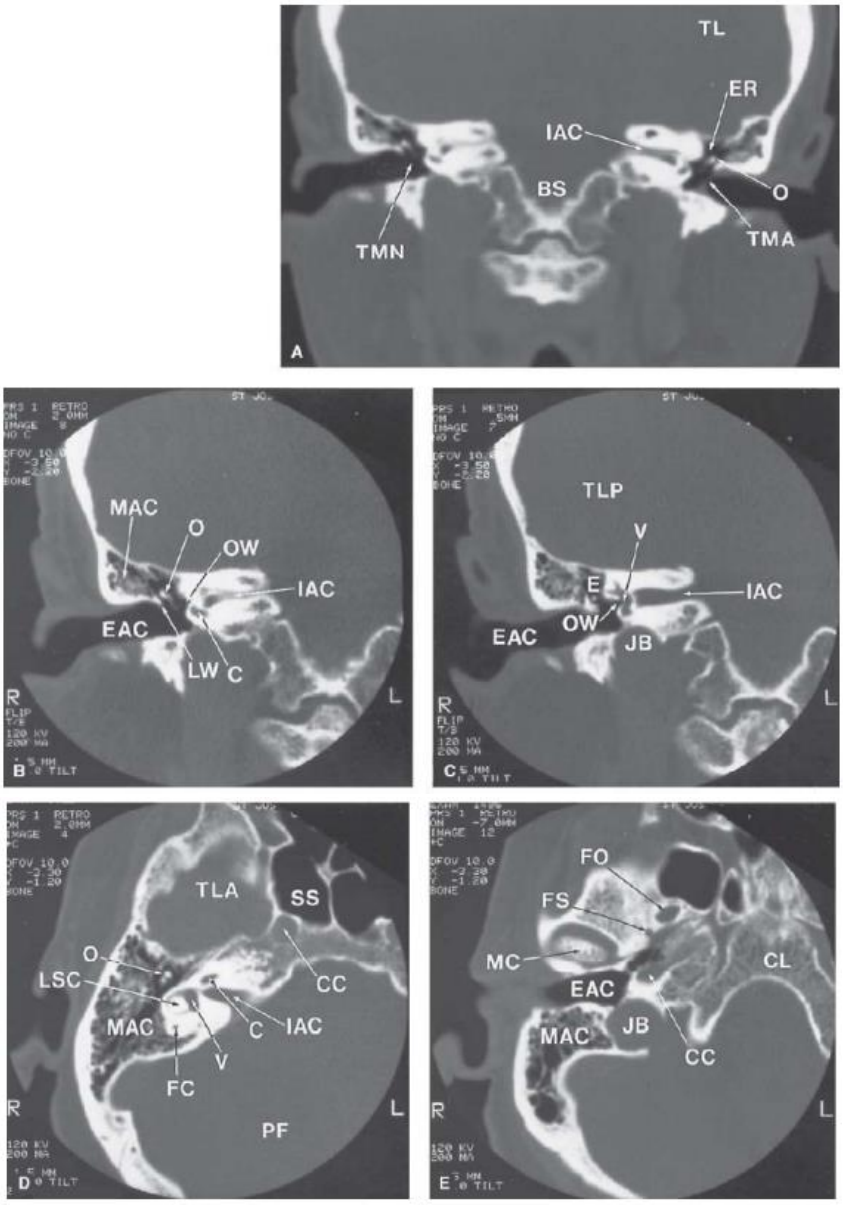

FIGURE 42.3. Normal anatomy of the ear. A–C: Coronal sections. D and E: Transverse sections. BS, brainstem; C, cochlea; CC, carotid canal; CL, clivus; E, epitympanum; EAC, external auditory canal; ER, epitympanic recess; FC, facial canal; FO, foramen ovale; FS, foramen spinosum; IAC, internal auditory canal; JB, jugular bulb; LSC, lateral semicircular canal; LW, lateral wall, epitympanic recess (scutum); MAC, mastoid air cells; MC, mandibular condyle; OS, ossicles; OW, oval window; PF, posterior fossa; TLA, temporal lobe, anterior portion; TLP, temporal lobe, posterior portion; TMN, tympanic membrane, normal appearance; TMA, tympanic membrane, abnormally thickened; SS, sphenoid sinus; V, vestibule. (Courtesy of Robert Gresick, MD, DePaul Health Center, St. Louis, MO.)

گاهی اوقات MRI می‌تواند ماستوئیدیت و کلستئاتوم را از تومور افتراق دهد و توصیف عالی از مارژین‌های تومور بافت نرم، اینفیلتراسیون عضله، گسترش انیتراکرانیال، درگیری دورال یا سربرال و encasement عروقی تهیه می‌کند. به جز در موارد انتخابی، آنژیوگرافی و ونوگرافی ژوگولار به دلیل علاقه به CT متروک شدند.

تشخیص همیشه با بیوپسی ثابت می‌شود و گاهی توسط آسپیراسیون مواد اگزوداتیو یا توسط اکسپلور جراحی، اسکن استخوان ممکن است جهت تعیین تغییرات در استخوان تمپورال اطراف تومور انجام شود، اما اطلاعات خیلی غیر اختصاصی می‌دهد و برای ارزیابی پیشنهاد نمی‌شود.

طبقه‌بندی پاتولوژیک

تقریبا ۸۵٪ تومورهای کانال شنوایی ، گوش میانی و ناحیه ماستوئید SCC می‌باشند. کمتر شایع، BCC آدنوکارسینوم ، ACC و ملانوم دیده می‌شود. به صورت نادرتر سارکوما به ویژه رابدومیو سارکوم امبریونیک می‌باشد تومورهای غده سرموسینوس و پاپیلوماز به ندرت در کانال شنوایی منشا می‌گیرند. تومور کارسینوئید از گوش میانی نادر است و تنها ۵۰ مورد در موارد چاپ شده گزارش شده است.

تومور ساک اندولنفاتیک یا تومورهای گوش میانی پاپیلاری تهاجمی مجزا از آدنومای گوش میانی می‌باشند و رفتار تهاجمی دارند. آنها به وسیله رشد آهسته اما تهاجم لوکال گسترده و تخریب استخوان شناخته می‌شوند.

فاکتورهای پروگنوستیک

ضایعات گوش خارجی معمولا بیشتر راحت نسبت به ضایعات گوش میانی یا ماستوئید کنترل می‌شوند . ضایعات گوش خارجی معمولا زودتر تشخیص داده می‌شوند، اغلب پوستی می‌باشند و جراحی کافی یا رادیوتراپی معمولا موثر می‌باشند.

حضور ضایعات بزرگ گوش میانی و آنهایی که به استخوان تمپورال یا بافت نرم گسترش پیدا کرده‌اند یک نشانه پروگنوستیک ضعیف می‌باشد و درمان بیشتر مشکل است. به نظر نمی‌رسد ارتباطی بین تمایز تومور، مارژین ± ، یا بیماری پری نورال و بقا وجود داشته باشد، اگر چه آنها ممکن است به عنوان یک پیش‌بینی کننده برای کنترل لوکال در تومورهای درگیر کننده استخوان تمپورال باشد.

پالزی عصب هفت کرانیال همراه با تومورهای گوش میانی pooled –data survival analysis بقا ضعیف را نشان داد و در سیستم staging پذیرفته شده‌اند.

گسترش تومورها به لنف نودها معمولا نشان دهنده پروگنوز ضعیف می‌باشد به علت اینکه این معمولا در وقایع تاخیری از Natural history بیماری می‌باشد.

نوموگرام برای پیش‌بینی cause specific survival , OS در بیماران با کنسر گوش میانی با استفاده از SEER database پیشنهاد شده است.

TABLE 42.2 THE AMERICAN JOINT COMMITTEE ON CANCER AND INTERNATIONAL UNION AGAINST CANCER STAGING SYSTEM FOR EAR CANCER

Stage	Staging Criteria
T Category	
Tx	Primary tumor cannot be assessed
T0	No evidence of primary tumor
Tis	Carcinoma *in situ*
T1	Tumor 2 cm or less in greatest dimension with fewer than two high-risk features[a]
T2	Tumor >2 cm in greatest dimension or tumor any size with two or more high-risk features[a]
T3	Tumor with invasion of maxilla, mandible, orbit, or temporal bone
T4	Tumor with invasion of skeleton (axial or appendicular) or perineural invasion of skull base
N Category	
Nx	Regional lymph nodes cannot be assessed
N0	No regional lymph node metastases
N1	Metastasis in a singly ipsilateral lymph node, 3 cm or less in greatest dimension
N2a	Metastasis in a single ipsilateral lymph node, >3 cm but not >6 cm in greatest dimension
N2b	Metastasis in multiple ipsilateral lymph nodes, none >6 cm in greatest dimension
N3c	Metastasis in bilateral or contralateral lymph nodes, none >6 cm in greatest dimension
N3	Metastasis in a lymph node, >6 cm in greatest dimension

M Category			
M0	No distant metastases		
M1	Distant metastases		
Stage Grouping			
0	Tis	N0	M0
I	T1	N0	M0
II	T2	N0	M0
III	T3	N0	M0
	T1	N1	M0
	T2	N1	M0
	T3	N1	M0
IV	T1	N2	M0
	T2	N2	M0
	T3	N2	M0
	T any	N3	M0
	T4	N any	M0
	T any	N any	M1

[a]High-risk features for the primary tumor (T) staging include depth of invasion >2-mm thickness, Clark level ≥ IV, and perineural invasion; anatomic location primary site on ear or hair-bearing lip; and cells that are poorly differentiated or undifferentiated.
From Edge SB, Byrd DR, Compton CC, et al., eds. *AJCC cancer staging handbook*. 7th ed. New York, NY: Springer, 2010. Copyright © 2010 American Joint Committee on Cancer. Reproduced with permission of Springer International Publishing in the format Book via Copyright Clearance Center.

درمان کلی

گوش خارجی

تومورهای گوش خارجی اغب با جراحی محدود یا اکسترنال بیم رادیوتراپی درمان می‌شوند. درمان در مراحل اولیه با RTx معمولا در فرم‌های بیم الکترون مگاولتاژ یا اورتوولتاژ می‌باشد. بیشتر تکنیک‌های RTx در درمان ضایعات این ناحیه موفق می‌باشد با لوکال کنترل ۹۷- ٪۸۰ Caccialanza و همکاران میزان علاج ۵ ساله ٪۹۸ با متوسط فالوآپ ۲/۴ سال برای ۱۱۵ کارسینوم درمان شده pinna با RTx کیلوولتاژ (definitive) با دز توتال 45-70Gy/2/5-5GyFx/2-3 times per week .

جراحی سودمند است اگر ضایعات به غضروف گوش یا گسترش مدیال به کانال شنوایی داشته باشند.

اگر SCC گوش خارجی با جراحی تنها درمان شده باشد میزان عود ۱۹-٪۱۴ می‌باشد.

جراحی MOHS روش دیگر با میزان عود لوکال ۷-٪۵ می‌باشد.

ضایعات ادوانس با درگیری بخش واضحی از کانال گوش با ترکیب RTx و جراحی درمان می‌شوند.

Palmar and snell استفاده از اکسیژن رادیکال بافت نرم و ساب توتال استخوان تمپورال با فلپ دلتوپکتورال برای تومورهای پیشرفته نواحی auricular توصیف کرد.

درمان draining lymphatics نرمال برای مراحل اولیه از تومورهای گوش خارجی لازم نیست .

AFzclius و همکاران نشان داد که ضایعات 4cm< و آنهایی که تهاجم به غضروف دارند یک افزایش ریسک از گسترش نودال دارند. آنها دایسکشن پروفیلاکتیک گردن را پیشنهاد کردند. بیشتر تحقیقات موافق با این اپروچ نیستند به دلیل شانس کلی از درگیری لنف نود در تومورهای گوش خارجی تنها ۱۶٪ است.

Osbornc و همکاران گزارش کردند که پاروتیدکتومی ممکن است در درمان کارسینوم اوریکولار ادوانس بدون بیماری پاروتید مثبت کلینیکالی غیر ضروری می‌باشد.

رادیوتراپی اینترسیشیال با 192Ir به ویژه برای تومورهای 4cm> یک روش موثر درمان است با کنترل لوکال عالی با نتایج زیبایی خوب می‌باشد.

TABLE 42.4 TREATMENT OF CARCINOMA OF THE EXTERNAL EAR

	Modality	
Result	**Surgery**	**Irradiation**
Cure at 3 yr[57]	330/358 (92%)[a]	141/174 (81%)
Cure at 5 yr[3]		(78%)
Local control at 2 yr[29,50]	82/87 (94%)[b]	60/62 (97%)
Local control at 2 yr[48]		(86%)[c]
Local control at 4 yr[51]		60/61 (99%)
Local control at 5 yr[49]		128/138 (93%)
Local control at 5 yr[48]		(79%)[c]

[a]Results given as number of successful outcomes/patient population.
[b]Treatment by Mohs micrographic surgery.
[c]Included advanced primary tumors.

کانال گوش خارجی و گوش میانی

جراحی و در ادامه PORT روش قابل قبول درمان برای ضایعات بیشتر پیشرفته از کانال شنوایی خارجی و ضایعات در گوش میانی و ماستوئید می‌باشد.

Pfrecundner و همکاران PORT برای بیماران با مارژین منفی با دز 45-60Gy را پیشنهاد کردند. مارژین مثبت دزهای بالاتر 66Gy که به دلیل میزان عود بالاتر در تومورهای مراحل اولیه تک مدالیته اپتیمال در نظر گرفته می‌شود و ترکیب ۲ روش بهترین نتایج را دارد.

ضایعات بخش خارجی از کانال شنوایی نیاز به اکسیژن لوکال با حداقل 1cm مارژین بین ضایعه و غشای تمپاتیک دارد اگر شواهد رادیوگرافیک از تهاجم به ماستوئید وجود نداشته باشد.

جراحی برای تومورهای کانال شنوایی از طریق برش U-shaped یا elevation فلپ از زیر انجام می‌شود یک split-thickness Skingraft معمولا برای پوشش نقص در طول کانال شنوایی نیاز است.

هنگام درگیری کانال شنوایی استخوانی و impinge بر روی غشای تمپاتیک بدون درگیری گوش میانی و ماستوئید رزکشن پارشیال استخوان تمپورال لازم است در این روش کانال شنوایی ، غشایی تمپاتیک چکشی malleus و سندانی incus همراه با TMJ حذف می شوند و نقص گرافت با Split - thickness skin graft می‌شود PORT ممکن است بسته به وضعیت مارژین اندیکاسیون داشته باشد.

استخوان تمپورال و گوش میانی

در درمان تومورهای استخوان تمپورال منشا گرفته از گوش میانی و ناحیه ماستوئید، گزینه‌های جراحی شامل رزکشن ساب توتال توتال استخوان تمپورال، رزکشن lateral temporal با ماستوئیدکتومی‌باشد. رزکشن کامل با مارژین پاک مشکل است با توجه به اینکه ساختارهای مهم در اطراف استخوان تمپورال هستند PORT پیشنهاد می‌شود و لوکال کنترل افزایش می‌یابد. در مطالعات سود محدودی از PORT را نشان می‌دهند که نتایج ممکن است مرتبط با گسترش تومور باشند.

رزکشن توتال و ساب توتال استخوان تمپورال می‌تواند منجر به موربیدیتی واضح شود برخی محققین علاقه به جراحی محدود با PORT یا رادیوتراپی قبل از جراحی یا حتی رادیو تراپی قطعی درضایعات اولیه یا غیر قابل رزکت دارند.

Stereotactic ablative RTx (SARB) ممکن است یک گزینه درمان جدید برای حفظ ارگان باشد. در یک مطالعه 37/5Gy /3Fx یا 40Gy/5Fx به عنوان خط اول درمان استفاده کرد، که میزان ۳ ساله OS برای

- T1-2 ← 69%
- T3 ← 79%(95%CI , 47-93) با توکسیته محدود بود
- T4 ← 0%

Masashi و همکاران SCC لوکال ادوانس غیر قابل رزکت از کانال شنوایی خارجی و گوش میانی درمان با یون کربن میزان لوکال کنترل ۳ ساله ۵۴٪ بود.

CTx در تومورهای گوش استفاده شده است شایعترین رژیم استفاده شده شامل سیس پلاتین و داسی تاکسل و میتومایسین سی از طریق داخل وریدی یا شریانی می‌باشد.

یک متا آنالیز مطرح می‌کند که کمورادیاسیون قبل جراحی باعث بهبود بقا در بیماران با SCC کانال شنوایی خارجی می‌شود و Defiaitive CRT ممکن است معادل رزکشن باشد. با این حال، ترایال‌های دیگری برای تعیین اثر گذاری ضروری می‌باشند. به دلیل اینکه تریال کنترل در این متاآنالیز وجود ندارد.

تکنیک‌های رادیوتراپی

تومورهای pinna می‌توانند با الکترون‌های مگاولتاژ یا با رادیوتراپی سطحی یا اورتوولتاژ درمان شوند. فیلد می‌تواند گرد یا چند ضلعی اطراف تومور کشیده شود و بافت‌های نرمال را حفظ کند. برای تومورهای کوچک سطحی مارژین 1cm کافی است. با این حال، ضایعات بیشتر گسترده نیاز به پورتال‌های بزرگ دارند که ممکن است تمام pinna یا کانال گوش خارجی را بپوشاند و مارژین 2-3cm اطراف تومور کلینیکال لازم است.

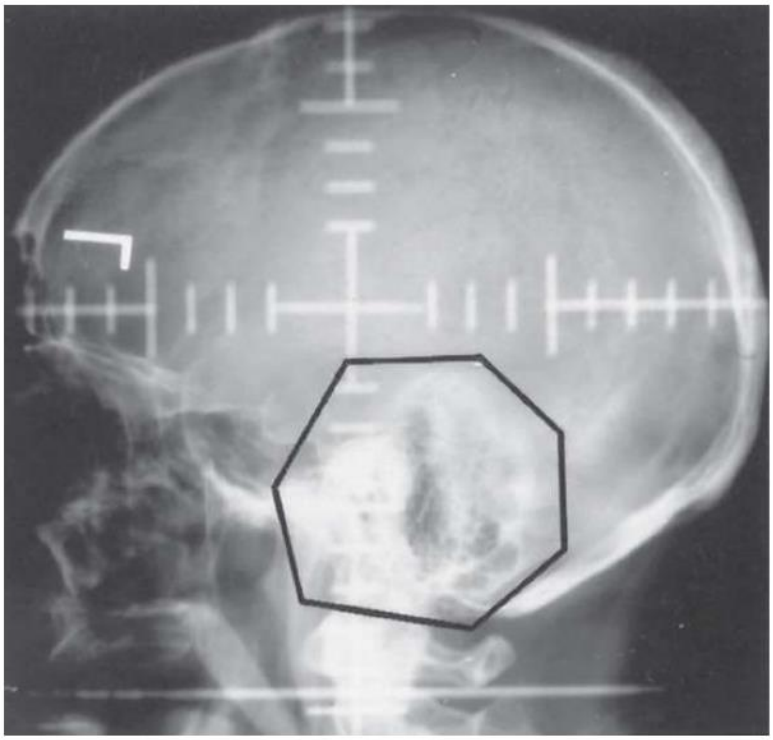

FIGURE 42.4. Example of treatment portal for tumor of the middle ear involving the petrous bone. The mastoid is included in irradiated volume.

ضایعات pinna باید با فرکشن‌های slow (1/8-2Gy روزانه) برای جلوگیری از نکروز غضروف درمان شوند. دزهای 66Gy در طی ۶/۵ هفته برای رسیدن به کنترل تومور نیاز است.

ضایعات بزرگ از کانال شنوایی خارجی درمان با RTx یا رادیوتراپی + جراحی ، پورتال باید شامل تمام گوش و استخوان تمپورال با مارژین کافی (3cm) باشد.

حجم درمان باید شامل لنف نودهای پری اوریکولار ، پست اوریکولار و ساب دایگستریک همان سمت باشد. درمان لنفاتیک اطراف ناحیه ژوگودیگاستریک معمولا لازم نیست.

استفاده از IMRT می‌تواند به بهبود پوشش تارگت و حفظ ساختارهای حیاتی نرمال کمک کند. CT یا MRI قبل از درمان باید با گزارشات جراحی یا پاتولوژی بررسی شوند در درمان قطعی ضایعات پیشرفته کانال ضایعات پیشرفته کانال شنوایی اکسترنال یا گوش میانی GTV باید شامل بیماری گراس کلینیکال در رادیوگرافیک باشد (**شکل ۵-۴۲**)

CTV1 شامل GTV + 0/5-0/3 cm مارژین می‌باشد (66-70Gy/2Gy)

CTV2 شامل CTV1 + 0/5-0/7cm مارژین همچنین نودهای پره اوریکولار، پست اوریکولار، گردن فوقانی همان سمت (لول II) و غده پاروئید است (63Gy /1.8Fx) .

CTV3 می‌توان برای بعضی بیماران با تومورهای بیشتر ادوانس و تهاجمی برای درمان گردن تحتانی و میانی همان سمت در نظر گرفت (لول 3 , IV و گردن فوقانی سمت مقابل (لول ۲) با دز 56Gy/1.6Gy (3-5mm+CTV=PTV مارژین)

Chen et al ← حجم هدف برای postop IMRT از کانال شنوایی خارجی و گوش میانی توصیف کرد

POST OP IMRT

CTV1 شامل ناحیه original tumor ، بستر جراحی ،تهاجم بافت نرم ، نواحی با بیماری رزیدوال مثبت یا مارژین مثبت 60-66 Gy/2Gy

CTV2 شامل CTV1 +0/5-0/7cmm مارژین بسته به آناتومی و گردن فوقانی همان سمت (لول II) شامل ناحیه پاروتید دز 54-60Gy/1.8Gy

در برخی بیماران **CTV3** شامل پوشش قسمت میانی و تحتانی گردن (لول III , IV) با و بدون گردن فوقانی قسمت مقابل (II) با دز 50-54Gy/1.6Gy

پلن‌ها باید ۹۵٪ از حجم هدف را با ۱۰۰٪ دز تجویزی پوشش دهد.

شکست مارژینال در فضای پره اوریکولار و حفره گلنوئید از مفصل تمپورومندیبولار اتفاق می‌افتد باید این مناطق با احتیاط پوشیده شوند.

تومورهای به شدت پیشرفته که غیر قابل رزکت‌اند باید با الکترون انرژی بالا (16-20cm) همان سمت یا ترکیب با فوتون (4-6MV) ، تکنیک‌های wedge pair (superior inferorly angle /beams) با فوتون کم انرژی یا IMRT درمان شوند.

اگر پوشش نودال اندیکاسیون داشته باشد IMRT یک گزینه قابل قبول است. دزهای 60-70GY طی 6-7W لازم است . دزهای بالاتر ممکن است باعث استئورادیونکروز استخوان تمپورال شوند. انواع مختلف از بیم‌های RTx در دسترس‌اند (**شکل ۴۲/۶**)

بیشتر بیماران که RTx به گوش میانی و استخوان تمپورال دریافت می‌کنند از استفاده وسایل بی حرکت سازی از قبیل Aquaplast سود می‌برند. هنگامی که از الکترون استفاده می‌شود استفاده از بولوس آب در کانال شنوایی خارجی و کونکا ممکن است عوارض اوریکولار را کاهش دهد.

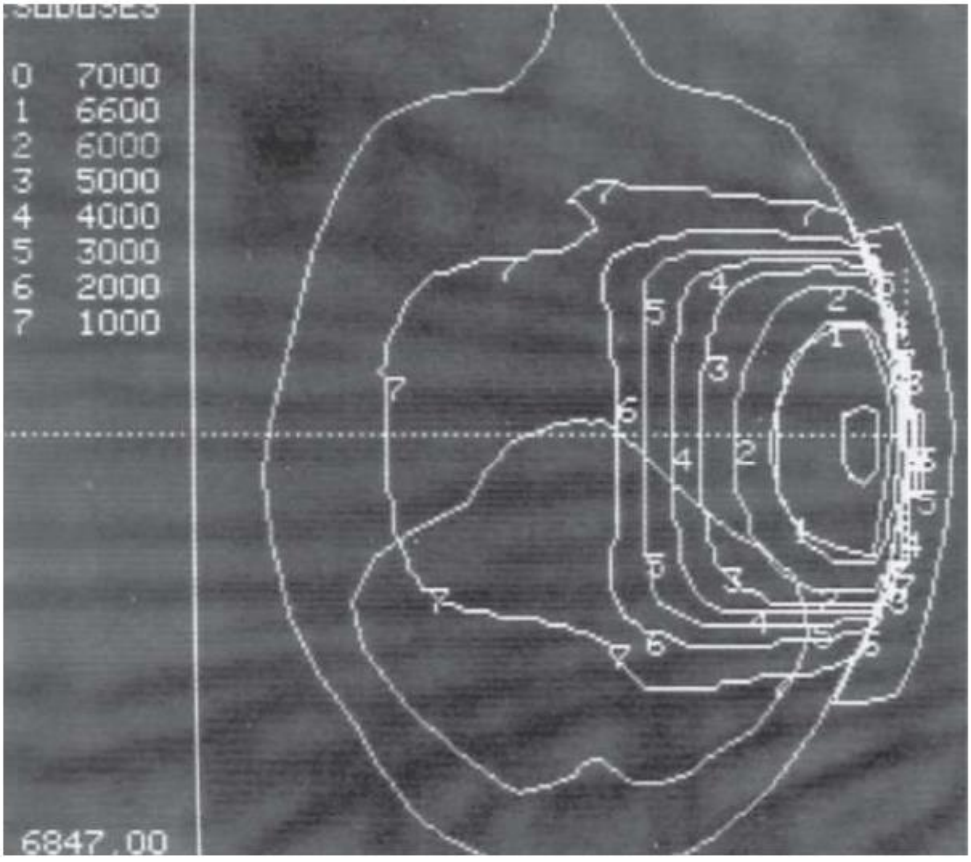

FIGURE 42.6. Computerized isodose distribution for treatment of a middle ear tumor using a combination of 4-MV photons (20%) and 16-MeV electrons (80%).

رادیوتراپی پالیتیو

به طور واضحی در عود یا بیماری ادوانس پیشنهاد می‌شود. تسکین درد در ۶۱٪ از بیماران با تومورهای گوش میانی و کانال شنوایی گزارش شده است. عود بعد از RTx قبلی ممکن است مجدد با RTx دز پایین درمان شود و امید برای کنترل تومور تقریبا ۲۰٪ موارد است.

هنگامی که عود لوکال با حجم کم بعد از درمان RTx قبلی اتفاق می‌افتد فرکشن‌های دز بالا ممکن است در نظر گرفته شود.

نتایج درمان

نتایج درمان با مدالیته‌های مختلف در جدول ۴-۴۲ نشان داده شده است.

در ضایعات بیشتر پیشرفته جراحی + RTx نتایج مطلوبی به همراه داشته است. میزان بقا ۵ ساله برای ترکیب جراحی و RTx برای تومورهای گوش میانی و کانال شنوایی خارجی از ۴۰٪ به ۶۰٪ می‌باشد در حالیکه تومورهای مراحل اولیه میزان بقا ۵ ساله ۷۰٪ بدون شواهد بیماری دارند.

داده‌هایی از سری‌های چند موسسه‌ای (شکل ۷-۴۲) نشان داده که همراهی منفی بین DFS و گسترش بیماری در سیستم stating دانشگاه Pittsburgh وجود دارد. این داده‌ها همچنین شواهدی از موفقیت جراحی + PORT برای بدخیمی‌های استخوان تمپورال نشان دادند.

عوارض بافت نرمال

ارگان‌های در ریسک شامل ساقه مغز، طناب نخاعی، کوکئا، چشم ، عصب اپتیک ، کیاسما ،لنز، لارنکس، اورال کاویتی، غدد پاروتید و استخوان تمپورال می‌باشند.

TABLE 42.5 TREATMENT OF CARCINOMA OF THE EXTERNAL AUDITORY CANAL AND MIDDLE EAR: RECENT LITERATURE

Author	Time Span	Published	Number	Result
Choi et al.[64]	1990–2013	2017	32	5-Y-OS: 57%
Gandhi et al.[75]	2001–2012	2016	43	5-Y-OS: 30%
Morita et al.[76]	1997–2015	2016	57	5-Y-OS: T1/2 OP: 100%; RT: 81.3%. T3/4 CRT: 52.1%; OP + CRT: 55.6%.
Ihler et al.[77]	1997–2013	2015	36	5-Y-OS: 59.4%
Takenaka et al.[78]	2006–2013(*)	2015	752	5-Y-OS: 57%
Xie et al.[79]	2004–2012	2015	41	2-Y-OS: 56.9%
Shen et al.[80]	1983–2011	2014	247	5-Y-OS: 47.4%
Leong et al.[81]	2001–2012	2013	35	5-Y-OS: 48.6%
Prabhu et al.[58]	1976–2003	2009	30	5-Y-OS: 74%
Madsen et al.[2]	1992–2001	2008	68	5-Y-OS: 44%
Ogawa et al.[44]	1984–2005	2007	87	5-Y-OS: 55%
Pemberton et al.[82]	1965–1988	2006	123	5-Y-LC: 56%
Nakagawa et al.[70]	1998–2004	2006	25	For T1/2, 3-Y-OS: 100%; For T3, 5-Y-OS: 80%; For T4, 5-Y-OS: 35%
Sarkar et al.[83]	1987–1996	2005	41	2-Y-OS: OP + RT: 85%; RT: 19%
Hashi et al.[84]	1980–1998	2000	20	5-Y-OS: 59%

*Meta-analysis, for published year

برای رادیوتراپی کانونشنال فرکشن متوسط دز کوکلئا ۴۵ گری یا کمتر، یا بیشتر کانزرواتیو ۳۵ گری برای کاهش شنوایی حسی غصبی می‌باشد.

Chen و همکاران کاهش شنوایی در یک دز RTx معین با افزایش فرکانس صدا، افزایش یافت.

داده‌ها به‌طور قابل قبول توسط منحنی‌های تئورتیکال با دز مشخص (پارامتر α2) حدود ۱۰ گرمی پوشانده شدند.

عوارض درمانی

سکل‌های احتمالی با جراحی شامل خونریزی، عفونت، از دست دادن عملکرد عصب فاسیال و به ندرت ترومبوز شریان کاروتید می‌باشد. گاهی سرگیجه بعد از رزکشن استخوان تمپورال گزارش شده است.

سرگیجه ممکن است به مدت ۲ هفته باقی بماند و یک دوره unsteadiness ممکن است برای چند ماه بماند ناشنوایی دائمی معمولا در سمت جراحی شده اتفاق می‌افتد.

مشکل‌های RTx شامل نکروز غضروف از کانال شنوایی خارجی و استئورادیونکروز از استخوان تمپورال باشد.

به ندرت، عفونت ثانویه و مننژیت گزارش شده است.

به دلیل نزدیکی ساقه مغز و oblongatA مدولا رساندن دزهای بالا به استخوان تمپورال بدون ریسک واضح آسیب به این ساختارها به شدت مشکل است. به طور کل ۱۰٪ نکروز استخوان می‌توان با دز 60- 65Gy انتظار داشت.

ضایعات گوش خارجی درمان شده با رادیوتراپی اینترسیشیال ۴٪ نکروز غضروف و بیوپسی تاخیری وجود دارد. ریسک نکروز برای ضایعات > 4cm افزایش می‌یابد.

اکثر بیماران می‌توانند توکسیسیته پوستی گرید ۲ و ۳ حاد با POST OP IMRT تجربه کنند ٪۳۰زروستومی به دنبال PORT یا RTx قطعی وجود دارد .

TABLE 42.6 NORMAL TISSUE DOSE CONSTRAINTS

Structure	Constraints
Brainstem	Maximum <60 Gy
Spinal cord	Maximum <45 Gy
Cochlea	Mean dose <45 Gy
Optic nerve	Maximum <55 Gy
Optic chiasm	Maximum <55 Gy
Lens	Maximum <10 Gy
Larynx	Mean dose <44 Gy; maximum <66 Gy
Oral cavity	Mean dose <35 Gy
Parotid gland	Combined parotid glands mean dose <25 Gy or spare one parotid gland mean dose <20 Gy
Temporal bone	Limit to <70 Gy to reduce osteoradionecrosis chance

فصل ۴۴
Section 44

نازوفارنکس (NPC)

نازوفارنکس(NPC)

آناتومی

یک اتاقک مکعب مانند است که بوردر عرضی آن کمی بیشتر از ابعاد قدامی خلفی آن است.

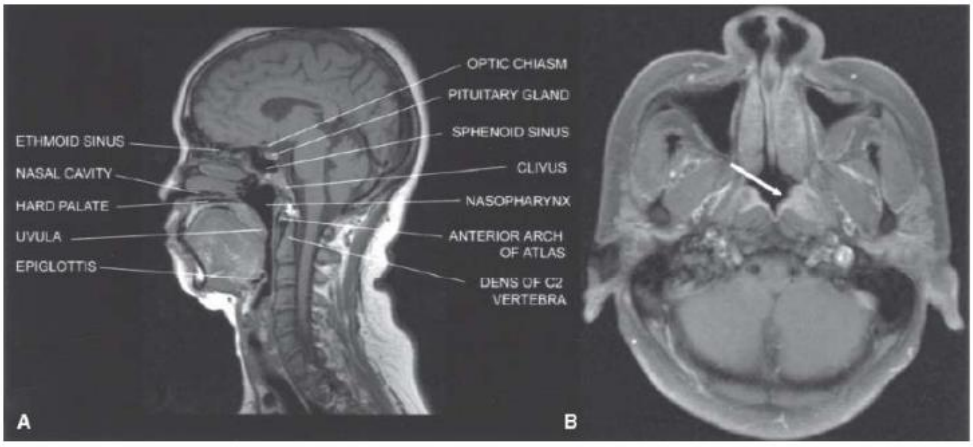

FIGURE 44.1. A: Midsagittal magnetic resonance image (MRI) of the head, showing the nasopharynx and related structures. B: Axial contrast-enhanced MRI showing a small tumor in the left fossa of Rosenmüller (arrow) and normal structures in the rest of the nasopharynx.

مجاورات:

- در قدام، از طریق کوآن خلفی، در امتداد حفره بینی است.
- از پایین با اوروفارنکس ارتباط دارد.
- سقف آن توسط بخش بازیلار استخوان‌های اسفنوئید و اکسیپیتال شکل گرفته است.
- کف آن را سطح فوقانی کام نرم و ایسموس نازوفارنژیال می‌سازد.

دیواره‌های جانبی نازوفارنکس حاوی ورودی‌های تیوب فارنگوتیمپانیک (تیوب استاش) است که توسط برجستگی torus tubarius محدود می‌شوند. torus توسط غضروف شیپور استاش که غشای مخاطی نازوفارنکس جانبی را بلند می‌کند، ساخته می‌شود. در خلف توروس، بن‌بست فارنژیال قرار دارد که به نام حفره روزن مولر شناخته می‌شود. دیواره‌های جانبی (شامل روزن مولر)، شایع‌ترین مکان بدخیمی‌های نازوفارنکس است. دیواره خلفی نازوفارنکس، حاوی pharyngeal constrictor فوقانی، فاشیای فارینگوبازیلار و فاشیای بوکوفارنژیال است.
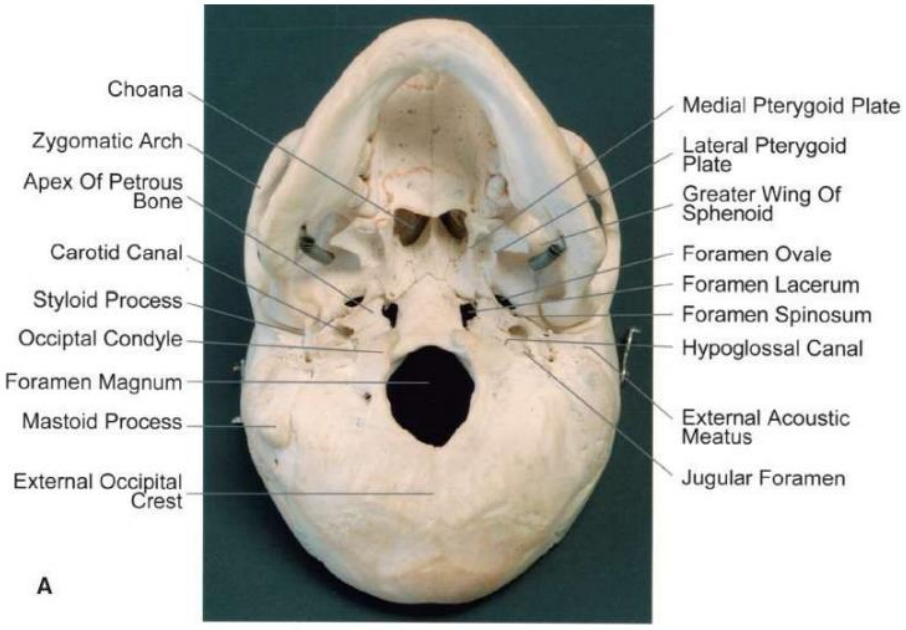
pharyngeal constrictor فوقانی فقط در خط وسط به سمت بالا تا قاعده جمجمه امتداد دارد و در لترال، توسط فاشیای فارنگوبازیلار (در basiocciput و بخش پتروس استخوان تمپورال) به قاعده جمجمه متصل می‌شود. این ناحیه نقص عضله، به نام سینوس مورگانی شناخته می‌شود و تیوب فارنگوتیمپانیک و لواتور ولی پالاتین از آن عبور می‌کنند. فاشیای فارنگوبازیلار در امتداد فورامن لاسروم است و مجاورت نزدیکی با فورامن اوال، فورامن اسپاینوزوم، فورامن ژوگولار، کانال هیپوگلوسال و فضای کاروتید دارد. نزدیکی این فورامن‌ها به سینوس مورگانی، از نظر توجه به گسترش اینتراکرانیال مهم است