طبابت هنر است،

هنر هماهنگی قلب و اندیشه.

سرشناسه	:	وفایی، ایمان، ۱۳۶۵-
عنوان و نام پدیدآور	:	اعصاب در کودکان : کتاب جامع آمادگی آزمون ارتقاء و بورد /Nelson text book of pediatrics 2020 ترجمه و تلخیص ایمان وفایی
مشخصات نشر	:	تهران : کاردیا، ۱۴۰۲.
مشخصات ظاهری	:	۷۸۰ ص.
فروست	:	اطفال؛ ۲۹.
شابک	:	۸,۱۰۰,۰۰۰ ریال978-622-5603-46-2
وضعیت فهرست نویسی	:	فیپا
یادداشت	:	کتاب حاضر ترجمه و تلخیص بخش‌هایی از کتاب " Nelson textbook of pediatrics,21st ed, c2020" به ویراستاری رابرت کلیگمن... [. دیگران] است.
عنوان دیگر	:	کتاب جامع آمادگی آزمون ارتقاء و بورد .Nelson text book of pediatrics 2020
عنوان دیگر	:	اصول طب کودکان.
موضوع	:	کودکان -- بیماری‌های عصبی
موضوع	:	Pediatric neurology
شناسه افزوده	:	کلیگمن، رابرت، ۱۹۵۵ - م.
شناسه افزوده	:	Kliegman, Robert
شناسه افزوده	:	نلسون، والدو امرسون، ۱۸۹۸ - م . اصول طب کودکان
رده بندی کنگره	:	۴۸۶RJ
رده بندی دیویی	:	۹۲۸/۶۱۸
شماره کتابشناسی ملی	:	۷۲۷۰۷۵۸

کتاب اعصاب در کودکان برگرفته از کتاب
"Nelson Text Book Of Pediatrics 2020(edition 21)" است.
ترجمه و تلخیص: دکتر ایمان وفایی
ناشر: انتشارات کاردیا
صفحه‌آرا: رزیدنت‌یار- سیده زهرا عربی زنجانی
طراح و گرافیست: رزیدنت‌یار- مهراد فیضی

چاپ و لیتوگرافی: رزیدنت‌یار
نوبت چاپ: اول ۱۴۰۲
شابک: ۲-۴۶-۵۶۰۳-۶۲۲-۹۷۸
تیراژ: ۲۰ جلد
۸۱۰.۰۰۰ تومان

آدرس: تهران میدان انقلاب ـ کارگرجنوبی ـ خیابان روانمهر ـ بن بست دولتشاهی پلاک ۱ واحد ۱۸
شماره تماس: ۶۶۴۱۹۵۲۰ – ۰۲۱

هر گونه کپی برداری از این اثر پیگرد قانونی دارد.

اعصاب در کودکان

کتاب جامع آمادگی آزمون ارتقاء و بورد ۱۴۰۲ و فوق‌تخصص

Nelson Text Book Of Pediatrics 2020

ترجمه و تلخیص

دکتر ایمان وفایی

بورد تخصصی کودکان، نوجوانان و تکامل

رتبه دوم آزمون دستیاری فوق تخصص ریه کودکان۱۴۰۲

سخن ناشر:

سپاس و ستایش شایستهٔ پروردگاری که کرامتش نامحدود و رحمتش بی‌پایان است. اوست که بشر را دانش بیاموخت و با قلم آشنا کرد. به انسان رخصت آن داد که علم را به خدمت گیرد و با قلم خود و رسم خطوط گویا آن را به دیگران نیز بیاموزد.

خدایا از شاکران درگاهت و حقیقت‌جویان راهت قرارم ده و یاری‌ام کن تا در آموختن نلغزم و آن‌چه را آموختم، به شایستگی عرضه کنم.

رزیدنت‌یار، حامی و پیشرو در نظام کمک آموزشی پزشکی کشور به سبک نوین و مطابق با آخرین پیشرفت‌های آموزشی در حیطه پزشکی با کادری مجرب و آشنا طی ۱۳ سال گذشته از منظر متخصصین همواره بهترین محصولات را ارائه و در دسترس مخاطبین خود قرار داده است.

اثر پیش رو با توجه به محتوی بسیار غنی در مبحث اعصاب کودکان گردآوری شده و با استفاده از مفهومی نمودن مباحث و روان‌سازی توسط مؤلف محترم از منابع و رفرنس بوده و در روال گذر از گروه کنترل کیفیت رزیدنت‌یار با جمعی از اساتید رتبه A را به خود اختصاص داده است، امید است با مطالعه تمام مباحث پیش رو با یاری خداوند متعال پیروز و پایدار باشید.

مدیرمسئول انتشارات

با ما در تماس باشید:

۰۲۱ - ۸۸ ۹۴۵ ۲۱۶ ۰۲۱ - ۸۸ ۹۴۵ ۲۰۸

آدرس الکترونیک مؤسسه رزیدنت یار:

www.residenttyar.com
info@residenttyar.com

در تلگرام با ما همراه باشید:

https://t.me/residenttyar

به نام خدا

مقدمه مولف

با سلام و عرض ادب خدمت همکاران گرامی

از ابتدای ورود به عرصه مقدس پزشکی همواره سعی در نگارش کتب پزشکی جهت استفاده همکاران گرانقدرم داشته‌ام تا بتوانم قدم هر چند کوچک در عرصه پزشکی برداشته باشم.

همکاران گرامی بورد شهریور ۱۴۰۰ برای چندمین بار نشان داد که دیگر با خواندن چکیده و خلاصه نمی‌توان این آزمون سرنوشت‌ساز را با موفقیت گذراند، بنابراین بیش از پیش نیاز به مجموعه‌های کامل با مثال‌های فراوان و تصاویر کامل احساس می‌شود.

کتاب حاضر گزیده‌ای از مطالب مهم در مبحث اعصاب نلسون 2020 می‌باشد. جهت مطالعه این کتاب، نکات ذیل را خدمت‌تان یادآور می‌شوم:

۱ . نکاتی بصورت بیشتر بدانید مطرح شده است که نکاتی برای فهم بیشتر و توضیحات لازم برای متن اصلی نیازمند می‌باشد.

۲. مواردی که در نلسون 2020 تغییر نموده یا اضافه شده است کاملا مشخص گردیده است تا همکاران بتوانند نکات جدید را با دقت بیشتر مطالعه نمایند چرا که تجربه نشان داده است طراحان محترم سوال، نگاه ویژه‌ای به این مباحث دارند.

۳. همه سوالات ارتقا و بورد تا سال ۹۹ بدون حذف حتی یک مورد در پایان هرفصل به تفکیک پاسخ کاملا تشریحی همراه با مشخص کردن کلیدهای تشخیصی برای هر سوال قرار داده شده است تا بی‌نیاز برای کتاب‌های تست گردید.

۴. از خدمات دیگری که برای شما عزیزان در این کتب انجام دادم آوردن سوالات فوق تخصص در متن کتاب برای تفهیم بیشتر مطالب می‌باشد.

۵. تصاویر مهم کتاب با توضیح کافی در هر مبحث گنجانده شده است تا با خواندن این مجموعه بتوانید برای آزمون بورد شفاهی (KFP) نیز همزمان آمادگی لازم را بیابید. همچنین برای مرور آسکی تصاویر مهم به‌صورت جداگانه در پایان کتاب چاپ شده است تا شب امتحان آسکی با ورق زدن کتاب به هدف مورد نظرتان دست یابید.

۶. از دیگر ویژگی‌هایی که برای این مجموعه می‌توان نام برد این است که در پایان هر مبحث نکاتی با نام افشره آورده شده است که بتوان جمع‌بندی کوتاهی در پایان هر فصل داشت.

۷. همکاران گرامی طبق اصول خلاصه نویسی بر این باورم که مطالب مشترک در کتب مختلف بهتر است در جایگاه خودشان عنوان گردد، زیراکه علاوه بر حافظه نوشتن و خواندن و شنیدن، حافظه تصویری مهم‌ترین حافظه‌ای است که به کمک افراد می‌آید تا مطالب را فراگیرند.

۸. از نقاط قوت دیگر این مجموعه گنجاندن تصاویر خارج از کتاب برای سندرم های مهمی باشد که در کتاب نمونه مشابه نداشته که این امر منجر به یادگیری بسیار مفهومی مطالب خواهد شد.

همیشه بر این باور هستم که در ابتدای راه هستیم و برای رسیدن به قله موفقیت باید راه‌های طولانی طی کنیم.

امیدوارم با مطالعه مجموعه فوق همکاران گرامی بتوانند بهترین نتیجه را در آزمون‌های ارتقا و بورد بدست آورند.

در پایان از زحمات پدرم، دکتر باقر وفایی متخصص اعصاب و روان استاد دانشگاه و مادرم مربی دانشگاه علوم پزشکی نهایت قدردانی و تشکر دارم که همواره راهنما، همراه و کارگشایم بوده‌اند. همچنین از تمام همکاران خود در مجموعه رزیدنت‌یار بخصوص مدیر مسئول محترم آقای دکتر فیضی و آقای دکتر رسولی نهایت سپاس را دارم.

در صورت وجود هر گونه سوال می‌توانید سوالات خود را در اینستاگرام از طریق لینک زیر بپرسید:

https://instagram.com/dr.i.vafaei

دکتر ایمان وفایی

متخصص کودکان، نوجوانان و تکامل

دارای بورد تخصصی

فهرست

فصل ۶۰۸ ـ ارزیابی عصبی ۱۱
سوالات و پاسخنامه فصل ۶۰۸ ..... ۲۹
فصل ۶۰۹ـ آنومالی مادرزادی سیستم عصبی مرکزی ۳۵
سوالات و پاسخنامه فصل ۶۰۹ ..... ۷۳
فصل ۶۱۰ـپلاژیوسفالی دفورمه ۱۱۵
سوالات و پاسخنامه فصل ۶۱۰ ..... ۱۲۱
فصل ۶۱۱ـتشنج‌های دوران کودکی ۱۲۵
سوالات و پاسخنامه فصل ۶۱۱ ..... ۱۹۷
فصل ۶۱۲ـ موارد مقلد تشنج ۳۰۳
سوالات و پاسخنامه فصل ۶۱۲ ..... ۳۱۷
فصل ۶۱۳ـ سردرد ۳۲۹
سوالات و پاسخنامه فصل ۶۱۳ ..... ۳۴۱
فصل ۶۱۴ـ سندرم‌های عصبی ـ پوستی ۳۶۵
سوالات و پاسخنامه فصل ۶۱۴ ..... ۳۸۷
فصل ۶۱۵ـاختلالات حرکتی ۴۱۱
سوالات و پاسخنامه فصل ۶۱۵ ..... ۴۴۵
فصل ۶۱۶ـ انسفالوپاتی‌ها ۴۶۱
سوالات و پاسخنامه فصل ۶۱۶ ..... ۴۹۵
فصل ۶۱۷ـ بیماری نورودژنراتیو در دوران کودکی ۵۲۱
سوالات و پاسخنامه فصل ۶۱۷ ..... ۵۳۵
فصل ۶۱۸ـ بیماری‌های دمیلینیزان CNS ۵۵۷

سوالات و پاسخنامه فصل ۶۱۸ ..... ۵۹۳
فصل ۶۱۹ـ سکته مغزی ۶۱۳
سوالات و پاسخنامه فصل ۶۱۹ ..... ۶۲۵
فصل ۶۲۰ـ واسکولیت CNS ۶۳۱
سوالات و پاسخنامه فصل ۶۲۰ ..... ۶۳۷
فصل ۶۲۱ـ عفونت‌های CNS ۶۳۹
سوالات و پاسخنامه فصل ۶۲۱ ..... ۶۵۷
فصل ۶۲۲ـ آبسه مغزی ۶۸۱
سوالات و پاسخنامه فصل ۶۲۲ ..... ۶۸۵
فصل ۶۲۳ـ سودوتومور سربری (PTC) ۶۹۳
سوالات و پاسخنامه فصل ۶۲۳ ..... ۷۰۱
فصل ۶۲۴ـ اختلالات طناب نخاعی ۷۱۳
سوالات و پاسخنامه فصل ۶۲۴ ..... ۷۲۷
اطلس آموزشی و مرور ۷۳۱

فصل ۶۰۸
Section 608

ارزیابی عصبی

Table 608.1 Screening Scheme for Developmental Delay: Upper Range

AGE (mo)	GROSS MOTOR	FINE MOTOR	SOCIAL SKILLS	LANGUAGE
3	Supports weight on forearms	Opens hands spontaneously	Smiles appropriately	Coos, laughs
6	Sits momentarily	Transfers objects	Shows likes and dislikes	Babbles
9	Pulls to stand	Pincer grasp	Plays pat-a-cake, peek-a-boo	Imitates sounds
12	Walks with 1 hand held	Releases an object on command	Comes when called	1-2 meaningful words
18	Walks upstairs with assistance	Feeds self from a spoon	Mimics actions of others	At least 6 words
24	Runs	Builds a tower of 6 blocks	Plays with others	2- to 3-word sentences

نکات کلی:

۱) بوی کپک زده در فنیل کتونوری و چای عرق کرده در ایزووالریک اسیدمی وجود دارد.

۲) اندازه‌گیری دور سر:

✓ در کودکان زیر ۳ سال اندازه‌گیری شود.

✓ اگر دور سر کودک غیرطبیعی باشد باید دور سر والدین ثبت شود.

✓ میانگین رشد HC در یک کودک: در نوزاد پره‌ماچور: در ۲ هفته اول ۰/۵ cm در هفته سوم ۰/۷۵ cm، سپس تا ۴۰ هفتگی، هر هفته ۱ cm / در نوزاد ترم در بدو تولد ۳۴ـ۳۵ cm، در ۶ ماهگی ۴۴ cm در ۱ سالگی ۴۷ cm.

✓ فونتانل قدامی: NL: ۲ × ۲ cm

- به طور طبیعی تا ۱۸ ماهگی بسته می‌شود. البته می‌تواند در ۹ ماهگی هم بسته شود.
- علت فونتانل قدامی کوچک کرانیوسیتوستوز یا میکروسفالی نیز می‌باشد.
- فونتانل قدامی در محل اتصال استخوان فرونتال و پاریتال است.

□ میکروسفالی در ۲ دسته کلی تقسیم می‌شود:

۱) دوره رشد داخل رحمی

۲) پس از تولد

مثال: عفونت‌های داخل رحمی، مواجهه با داروها

□ ماکروسفالی علل مختلفی دارد:

۱) نوروفیبروماتوز (اختلالات پوستی / عصبی)

۲) اختلال کروموزومال (مثال کلاین فیلتر)

۳) اختلالات ذخیره‌ای

۴) هیدروسفالی

۵) SDH

Fig. 608.1 Congenital hydrocephalus. Note the enlarged cranium and prominent scalp veins.

✓ **فونتانل خلفی:**

- در ۸ـ۶ هفتگی بسته می‌شود.
- باز ماندن آن هیدروسفالی یا هیپوتیروئیدی زمینه‌ای را مطرح می‌کند.

فونتانل برجسته به نفع ICP است.

اعصاب جمجمه‌ای:

۱. عصب جمجمه‌ای I:

مربوط به حس بویایی است که در صورت اختلال در آن به صورت اختلال در حس بویایی رخ می‌دهد که بر ۲ نوع است:

✓ گذرا ← عفونت مجاری تنفسی فوقانی یا آلرژی

✓ دائمی ← به دنبال ترومای سر / تومور لوب فرونتال / مصرف مواد مخدر / تماس با توکسین / مننژیت چرکی / آنوسمی مادرزادی که به صورت سندرم کالمن می‌باشد.

سندرم کالمن ← هیپوگنادیسم هیپوگنادوتروپیک + آنوسمی مادرزادی

۲. زوج II: مربوط به بینایی است.

ادم دیسک (پاپیلیت) ← در تورم دیسک اپتیک وجود دارد. یک طرفه است / حاد

ادم پاپی ← در ICP ↑ دیده می‌شود. دوطرفه. در شیرخواران رخ نمی‌دهد (به دلیل باز بودن فونتانل‌ها)

- در ادم پاپی و ادم دیسک در هر ۲ نقطه کور ↑ می‌یابد، حدت بینایی و دید رنگی در مراحل اولیه ادم پاپی برخلاف نوریت اپتیک سالم می‌ماند.

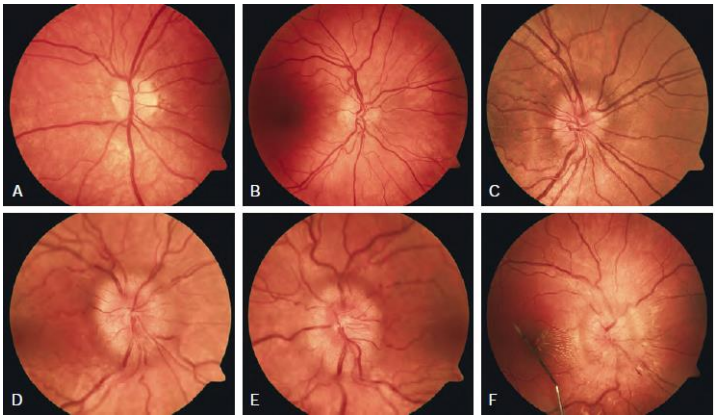

Fig. 608.2 Stages of papilledema (Frisen scale). A, Stage 0: Normal optic disc. B, Stage 1: Very early papilledema with obscuration of the nasal border of the disc only, without elevation of the disc borders. C, Stage 2: Early papilledema showing obscuration of all borders, elevation of the nasal border, and a complete peripapillary halo. D, Stage 3: Moderate papilledema with elevation of all borders, increased diameter of the optic nerve head, obscuration of vessels at the disc margin, and a peripapillary halo with finger-like extensions. E, Stage 4: Marked papilledema characterized by elevation of the entire nerve head and total obscuration a segment of a major blood vessel on the disc. F, Stage 5: Severe papilledema with obscuration of all vessels and obliteration of the optic cup. Note also the nerve fiber layer hemorrhages and macular exudate.

- خونریزی شبکیه در دوران نوزادی طبیعی است.
- نوزاد نارس:

در ۲۸ هفتگی به نور پلک می‌زند.

در ۳۲ هفتگی تا زمانی که منبع نور برداشته شود چشم را بسته نگاه می‌دارد.

۳۷ هفته ← چشم خود را به سمت نور ملایم می‌گرداند.

نوزاد ترم ← قادر به خیره شدن و دنبال کردن یک هدف است.

- حدت بینایی در ۶ ماهگی به حد بالغین می‌رسد.
- سندرم هورنر: پتوز + میوز + انهیدروز همان طرف که بر ۲ نوع مادرزادی و ضایعه در سیستم سمپاتیک رخ می‌دهد.

شیرخوار ۸/۵ ماهه‌ای را به دلیل باز نشدن چشم راست به درمانگاه آورده‌اند. در معاینه متوجه پتوز چشم راست و میوز همان چشم می‌شوید. حرکات چشم‌ها طبیعی است. تکامل حرکتی بیمار نرمال است و از لحاظ هوشیاری و ارتباط نیز نرمال به نظر می‌رسد. چه تشخیصی محتمل‌تر است؟ (فوق تخصصی ۹۷)

الف) میاستنی گراویس **ب) میاستنی مادرزادی**

ج) سندرم هورنر **د) میوپاتی مادرزادی**

پاسخ: ج

بیشتر بدانید:

سیستم سمپاتیک شامل مسیر زیر است:

هیپوتالاموس ← تالاموس (دیانسفال) ← مزانسفال (میدبرین) ← پونز ← مدولا ← Spinal cord (در C_8-T_1 خاتمه می‌یابد)

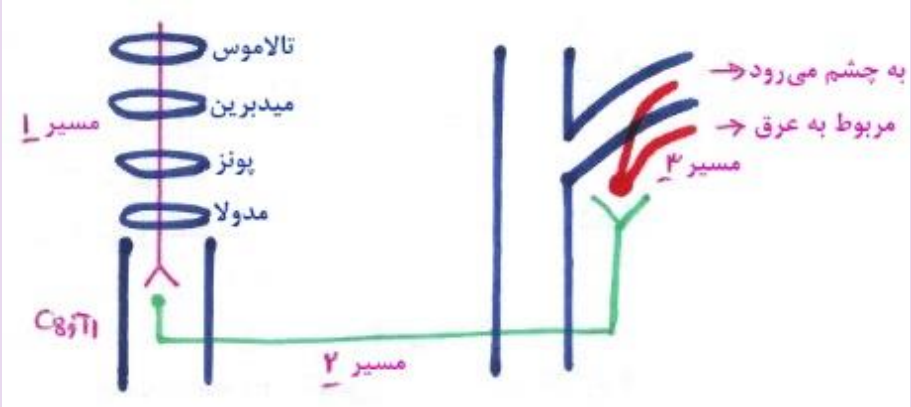

شکل محل دوشاخه شدن کاروتید

مسیر ۱ ← از C_8-T_1 تا هیپوتالاموس مسیر مرکزی است.

مسیر ۲ ← از نخاع تا گانگلیون ستاره‌ای سرویکال

مسیر پره‌گانگلیونیک است.

مسیر ۳ ← از گانگلیون ستاره‌ای همراه شریان کاروتید صعود کرده و همراه شاخه افتالمیک عصب ۵ وارد چشم می‌شود (مسیر پست گانگلیونیک)

۳. عصب اکولوموتور III:

← به عضلات رکتوس فوقانی / تحتانی / داخلی عصب‌دهی می‌کند.

← همچنین به عضلات بالا برنده پلک فوقانی و عضله مایل تحتانی عصب می‌دهد.

فلج عصب ۳ باعث پتوز، میدریاز و جابجایی چشم به خارج / پایین و اختلال در اددکشن و بالا رفتن چشم می‌شود.

۴. عصب IV:

عصب تروکلئار به عضله مایل فوقانی عصب می‌دهد.

← چشم را به پایین و داخل می‌چرخاند.

← در صورت فلج چشم به بالا و خارج منحرف شده برای جبران آن سر به سمت مخالف خم می‌شود.

نکته مهم: عملکرد عضلات:

۱) رکتوس فوقانی ← چشم بیرون و بالا می‌برد.

۲) رکتوس تحتانی ← چشم بیرون و پایین می‌برد.

۳) ابلیک فوقانی ← چشم را داخل و پایین می‌آورد.

۴) ابلیک تحتانی ← چشم را داخل و بالا می‌برد.

۵. عصب VI (۶): عصب‌دهی به رکتوس خارجی را به عهده دارد. فلج آن باعث می‌شود چشم به خارج نتواند طی مسیر بکند.

بیشتر بدانید:

INO: internuclear ophthalmoplegia

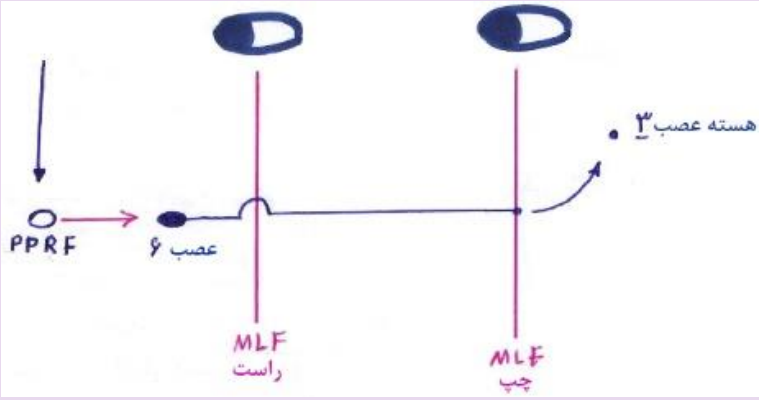

- ضایعه در MLF باعث INO می‌شود.

مثال: وقتی پیام از پونز به PPRF سمت راست می‌آید به ۶ دستور می‌دهد که به بیرون آید عصب ۶ از طریق MLF چپ به ۳ سمت چپ دستور می‌دهد که به سمت داخل نگاه کند. اگر MLF چپ

مشکل داشته باشد چشم راست به بیرون آمده ولی چپ به داخل نمی‌آید که باعث نیستاگموس چشم راست می‌شود.

۶. عصب V:

۳ شاخه عصب تری‌ژمینال ـ افتالمیک ـ ماگزیلاری و مندیبولار و حس درد و حرارت / و حس ارتعاش و پروپریوسپتیو دارد. تست قرنیه و تست تحریک بینی در این قسمت گنجانده می‌شود.

۷. عصب VII:

- یک عصب عمدتاً حرکتی است و مسئول بیان احساسات است.
- حس $\frac{۲}{۳}$ قدامی زبان را بر عهده دارد.
- هایپراکوزیس و اختلال در اشک ریختن در اثر درگیری عصب فاسیال رخ می‌دهد.
- ضایعه مرکزی ← اثری روی پیشانی ندارد و باعث صاف شدن چین نازولبیال طرف مقابل می‌شود.
- ضایعه محیطی (فقط عصب) ← درگیری یکسان کل صورت دارد.

۸. عصب VIII (عصب وستیبولوکوکلئار):

بر ۲ قسمت است:	وستیبولار
	وستیبولوکوکلئار

اختلالات وستیبولار باعث سرگیجه می‌شود.

تست رومبرگ ۲ چیز را بررسی می‌کند: ستون خلفی / وستیبولار

وقتی فردی چشم خود را می‌بندد اگر یکی از این ۲ مشکل داشته باشد تعادل خود را نمی‌تواند حفظ کند.

تست کالریک:

✓ ریختن آب یخ باعث انحراف چشم به سمت لابیرنت تحریک شده می‌شود (در فرد سالم) و نیستاگموس آن جزء سریعش در جهت مخالف لابیرنت تحریک شده است.

اندیکاسیون‌های ABR:

۱) آسیفکسی

۲) TORCH

۳) داروهای اتوتوکسیک

۴) هیپربیلی‌روبینمی

۴) مننژیت باکتریال

۹. عصب گلوسوفارنژیال IX ← رفلکس gag را ایجاد می‌کند.

اختلال عملکرد عصب در زمینه GBS / ترومای زایمان / ایسکمی / توده آبسه رتروفارنژیال رخ می‌دهد.

۱۰. عصب واگ (۱۰) X

$\frac{1}{3}$ خلفی زبان (حلق و لوزه‌ها را عصب‌دهی می‌کند)

ضایعه‌ای که فقط عصب واگ را درگیر کند می‌تواند در اثر توراکوتومی یا مالفورماسیون کیاری II رخ دهد.

ضایعه دوطرفه واگ باعث دیسترس تنفسی می‌شود.

۱۱. عصب XI:

عصب ۱۱ عضلات SCM و تراپزیوس را عصب‌دهی می‌کند.

SCM چپ باعث چرخش سر به راست می‌شود.

۱۲. عصب XII: به زبان عصب‌دهی می‌کند.

ضایعه عصب ۱۲ باعث آتروفی، ضعف و فاسیکولاسیون زبان می‌شود.

معاینه حرکتی:

۱) حجم عضله برای بررسی آتروفی ـ هیپرتروفی و سودوهیپرتروفی به کار می‌رود.

۲) تون:
- هفته ۲۸ بارداری ← هر ۴ اندام اکستانسیون
- هفته ۳۲ بارداری ← تون فلکسور در اندام‌های تحتانی
- هفته ۳۶ بارداری ← تون فلکسور در اندام‌های فوقانی
- نوزاد ترم: هر ۴ اندام در حالت flexion

۳ تست ارزیابی تون عضلانی شامل شکل ۳ـ۶۰۸ می‌باشد.

Fig. 608.3 Normal tone in a full-term neonate. A, Flexed resting posture. B, Traction response. C, Vertical suspension. D, Horizontal suspension.

ناهنجاری تون:

✓ اسپاستیسیتی: مقاومت در برابر حرکات Passive و سپس آزاد شدن ناگهانی ← پدیده چاقو ضامن‌دار (clasp knife)

علت: اختلال در UMN

همکاران گرامی این شکل از خارج کتاب برای تفهیم بیشتر چاقوی ضامن‌دار بکار برده شده است.

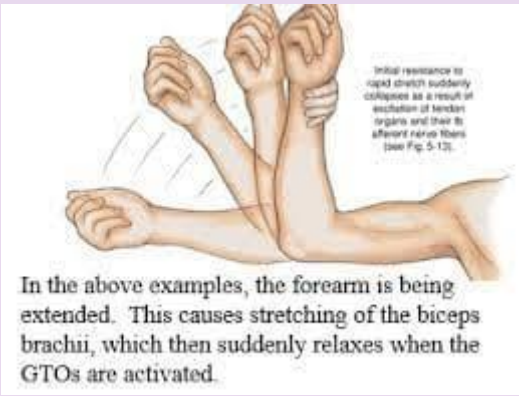

شیرخوار ۹ ماهه‌ای را به دلیل تأخیر تکاملی به درمانگاه آورده‌اند. در معاینه متوجه سفتی اندام‌ها می‌شوند که هنگام حرکات passive ناگهان باز می‌شود. این حالت چیست و بیشتر در کدام عضلات دیده می‌شود؟ (فوق تخصصی ۹۷)

الف) Rigidity است و بیشتر در عضلات اکستانسور اندام‌ها دیده می‌شود.

ب) Spasticity است و بیشتر در عضلات فلکسور همه اندام‌ها دیده می‌شود.

ج) Lead pipe است و بیشتر در عضلات اکستانسور اندام فوقانی و فلکسور اندام تحتانی دیده می‌شود.

د) Clasp knife است و بیشتر در عضلات فلکسور اندام فوقانی و اکستانسور اندام تحتانی دیده می‌شود.

پاسخ: د

✓ رژیدیتی: مقاومت مداوم در برابر حرکات Passive که در فلکسور و اکستانسورها برابر است.

علت: ضایعات بازال گانگلیا

بیماران که رژیدیتی یا اسپاستیسیتی دارند می‌توانند اپیستوتونوس را هم تجربه کنند که به صورت هیپراکستانسیون بروز کند، نمونه این حالت در سندرم سندیفر و GERD مشاهده می‌شود.

Fig. 608.4 Opisthotonos in a brain-injured infant.

در شیرخواران اسپاسیتی اندام تحتانی باعث ایجاد حالت قیچی شدن پاها حین vertical suspension می‌شود که در کودکان با سن بالاتر به صورت commando crawling یا toe-walking می‌باشد.

اسپاستیسیتی به دلیل درگیری UMN است.

می‌تواند باعث آتروفی، افزایش DTR و رفلکس پلانتار اکستانسور (بابنسکی) گردد.

✓ هیپوتونی: کاهش تون که باعث می‌شود شیرخوار در حالت استراحت شل باشد و حالت frog-leg position به خود می‌گیرد.

علت: ضایعات نیمکره‌های مغزی، مخچه، سلول‌های شاخ قدامی، اعصاب محیطی و درگیری NMJ و عضله است.

همکاران گرامی این شکل خارج از کتاب برای تفهیم بیشتر vertical suspensionبکار برده شده است.

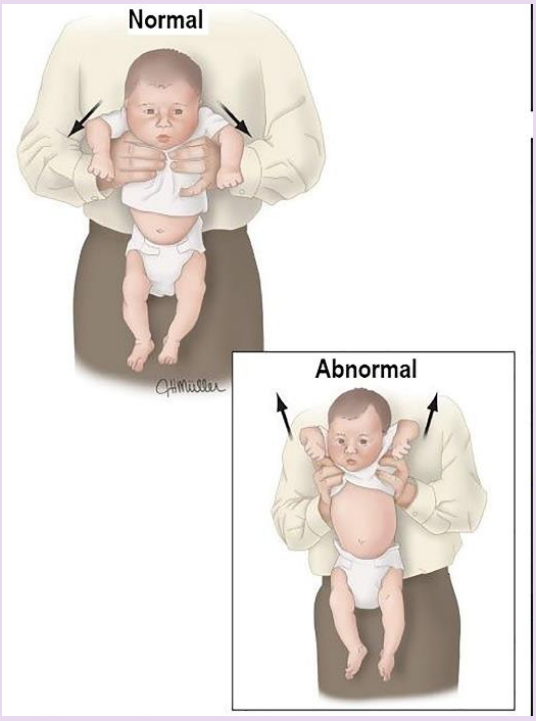

همکاران گرامی این شکل خارج از کتاب برای تفهیم بیشتر commando crawling بکار برده شده است.

همکاران گرامی این شکل خارج از کتاب برای تفهیم بیشتر frog-leg position بکار برده شده است.

۳) قدرت strength:

در زیر ۲ ماه قدرت دیستال با رفلکس palmar grasp و قدرت پروگزیمال با رفلکس moro است.

زنجان ۹۷

۰ ← بدون انقباض

۱ ← انقباض کم یا لرزان

۲ ← حرکت فعال در صورت حذف جاذبه

۳ ← حرکت فعال برخلاف جاذبه

۴ ← حرکت فعال برخلاف جاذبه و مقاومت

۵ ← قدرت طبیعی

تست pronator drift: کودک با چشمان بسته، بازوها در حالت اکستانسیون و کف دست رو به بالا قرار داده می‌شود که ایجاد پروناسیون و افتادن اندام به پایین نشان‌دهنده ضایعه در مسیر کورتیکواسپاینال طرف مقابل است.

همکاران گرامی این شکل خارج ازکتاب برای تفهیم بیشتر pronator drift بکار برده شده است.

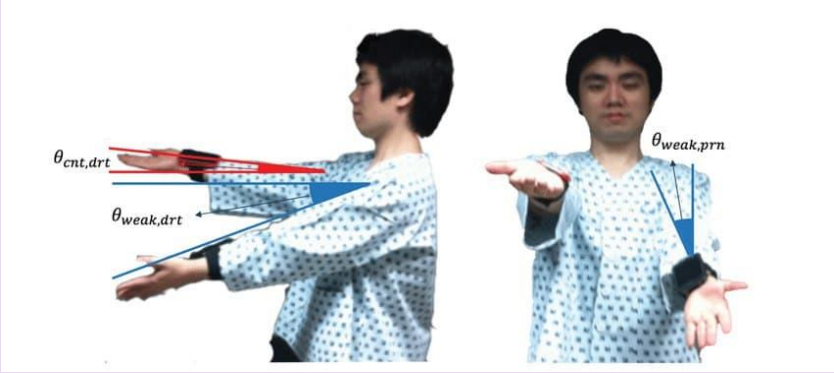

Gower sign: به خاطر ضعف عضلات برای بلند شدن از زمین به اصطلاح از خودشان بالا می‌روند.

Fig. 608.5 A-D, Gowers sign in a boy with hip girdle weakness because of Duchenne muscular dystrophy. When asked to rise from a prone position, the patient uses his hands to walk up his legs to compensate for proximal lower extremity weakness.

فاسیکولاسیون در موارد درگیری LMN یا درگیری سیستم عصبی محیطی صورت می‌گیرد که به صورت انقباض‌های غیرارادی و کوچک دست است که این حرکات زیر پوست به راحتی قابل مشاهده است.

نکته: در شیرخواران به دلیل وجود چربی زیرجلد زیاد این فاسیکولاسیون در عضلات زبان بیشتر دیده می‌شود.

معاینه حسی:

← کودکان اغلب همکاری لازم را ندارند.

اختلال ایزوله حسی اغلب در کودکان ناشایع است.

به جز اختلالات ضایعه نخاعی باید سطح حسی را تعیین کنیم.

رفلکس‌ها:

DTR:

از صفر تا چهار طبقه‌بندی می‌شود.

۴^+ ← هیپراکتیو ۲^+ ← نرمال

۱^+ و ۳^+ در صورت قرینه بودن NL است.

رفلکس هیپراکتیو به نفع UMN است.

کلونوس مداوم همواره پاتولوژیک است.

در سن کمتر از ۳ ماه، ۱۰ـ۵ ضربه کلونوس

در بچه‌های بزرگتر ۲ـ۱ ضربه در صورت قرینه بودن NL است.

رفلکس‌های ابتدایی:

۱) مورو: پاسخ نرمال به صورت اکستانسیون و ابداکسیون و فلکسیون به دنبال آن می‌باشد.

۲) grasp: در کف دست یک انگشت می‌گذاریم و نوزاد آن را می‌گیرد.

۳) tonic neck: سر شیرخوار را با دستی به یک سمت می‌چرخانیم و شیرخوار حالت شمشیر باز به خود می‌گیرد:

اکستانسیون بازوی سمتی که سر چرخیده و فلکسیون بازوی سمت مخالف

۴) رفلکس پاراشوت: شیرخوار را در حالت سقوط به جلو می‌گیرند بازوها حالت اکستانسیون به خود می‌گیرند.

این رفلکس یک رفلکس نشان‌دهنده راه رفتن می‌باشد.

Table 608.2 Timing of Selected Primitive Reflexes

REFLEX	ONSET	FULLY DEVELOPED	DURATION
Palmar grasp	28 wk gestation	32 wk gestation	2-3 mo postnatal
Rooting	32 wk gestation	36 wk gestation	Less prominent after 1 mo postnatal
Moro	28-32 wk gestation	37 wk gestation	5-6 mo postnatal
Tonic neck	35 wk gestation	1 mo postnatal	6-7 mo postnatal
Parachute	7-8 mo postnatal	10-11 mo postnatal	Remains throughout life

LP:

۱) WBC ← ✓ ۵ عدد و در نوزادان تا ۳۰ـ۱۵ تا طبیعی است ولی PMN هرگز نباید باشد.

نکته: در ۲۰٪ از موارد مننژیت لکوسیت < ۲۵۰ دیده شده یعنی ۵ < WBC در CSF به نفع مننژیت است.

✓ در نوزادان PMN ۲ـ۱ عدد در میلی‌متر مکعب به صورت NL وجود دارد.

✓ تعداد لکوسیت < ۴۰۰ـ۲۰۰ مایع CSF را کدر می‌کند.

۲) RBC ← نباید در CSF وجود داشته باشد.

دو علت دارد LP خونی:

✓ LP تروماتیک

✓ خونریزی ساب‌آراکنوئید

شفاف بودن مایع روی نمونه بعد سانتریفوژ به نفع LP تروماتیک است.

۳) pr: mg/dL ۴۰ـ۱۰ ولی در نوزادان تا ۱۲۰ نرمال است. در LP تروماتیک به ازای هر ۱۰۰۰ RBC، پروتئین یک عدد افزایش می‌یابد.

۴) GLC: ٪۶۰ قند خون فرد است.

کنترا اندیکاسیون LP ← (ولی فونتانل برجسته جزء کنترا اندیکاسیون نیست)

۱) شک به ضایعات توده‌ای مغز

۲) شک به ضایعات توده‌ای طناب نخاعی

۳) نشانه‌های فتق مغزی قریب‌الوقوع

۴) عفونت پوست در LP

۵) ترومبوسیتوپنی با Plt < ۲۰۰۰۰ ← کنترا اندیکاسیون نسبی

۶) اگر ادم دیسک وجود داشته باشد ابتدا باید CT انجام شود.

۷) شواهد ↑ ICP مثل فلج عصب ۳ یا ۶ همراه با ↓ سطح هوشیاری یا HTN و برادی‌کاردی و اختلال تنفسی به جز فونتانل برآمده.

۸) وضعیت بد قلبی ـ تنفسی مثل شوک

سؤالات و پاسخنامه

فصل ۶۰۸
Section 608

۱. کدام یک از رفلکس‌های زیر پیش‌زمینه ضروری راه رفتن است؟ (بورد ۱۴۰۱)

الف) گراسپ

ب) گالانت

ج) پاراشوت

د) تونیک گردن

پاسخ: ج

رفلکس پاراشوت پیش‌زمینه راه رفتن و ایستادن است.

۲. کدام یک از رفلکس‌های زیر پیش‌زمینه ضروری راه رفتن است؟

الف) گراسپ

ب) گالانت

ج) پاراشوت

د) تونیک گردن

پاسخ: ج

رفلکس پاراشوت پیش‌زمینه راه رفتن و ایستادن است.

۳. کدام یک از رفلکس‌های اولیه شیرخواری تا آخر عمر باقی می‌ماند؟ (بورد ۱۴۰۰)

الف) پاراشوت

ب) تونیک گردن

ج) مورو

د) پلانتار گرسپ

گزینه : الف

رفلکس پاراشوت برای شروع راه رفتن لازم بوده و تا آخر عمر رفلکس پاراشوت باقی می‌ماند.

۴. در نوزاد نارس حاصل زایمان واژینال ۳۵ هفته با دور سر اول تولد ۳۰ سانتی‌متر، انتظار دارید در ۳۸ هفتگی اندازه دور سر وی به کدام‌یک از اعداد زیر نزدیک‌تر باشد؟ (کرمان ۹۶)

الف) ۳۲ **ب) ۳۳**

ج) ۳۴ **د) ۳۵**

پاسخ: الف

در نوزاد پره‌ترم بطور میانگین افزایش اندازه HC ۰/۵cm در دو هفته اول، ۰/۷۵cm در هفته سوم/ ۱cm در هفته چهارم بوده و بعد از آن هر هفته ۱cm تا ۴۰ هفته

۵. در شیرخوار ۱۰ ماهه سالم کدام‌یک از رفلکس‌های زیر مشاهده می‌شود؟ (اصفهان ۹۲)

الف) Moro **ب) Grasp**

ج) Tonic neck **د) Parachute**

پاسخ: د

رفلمس grasp تا ۳ـ۲ ماهگی/ رفلکس مورو تا ۶ـ۵ ماهگی/ تونیک گردن تا ۷ـ۶ ماهگی/ رفلکس پاراشوت از ۸ـ۷ ماهگی شروع شده و تا آخر عمر پابرجا می‌ماند.