طبابت هنر است،

هنر هماهنگی قلب و اندیشه

سرشناسه	:	ربیعی، حمید، ۱۳۶۹ -
عنوان و نام پدیدآور	:	تومردر ارتوپدی: خلاصه درس به همراه مجموعه سوالات آزمون ارتقاء و بورد با پاسخ تشریحی ارتوپدی تا سال ۱۴۰۱ /ترجمه و تلخیص حمید ربیعی، مهدی حشمتی‌فر.
مشخصات نشر	:	تهران: کاردیا، ۱۴۰۱.
مشخصات ظاهری	:	۳۳۴ص.: مصور.
شابک	:	۳,۷۷۰,۰۰۰ریال :978-622-5217-01-0
وضعیت فهرست نویسی	:	فیپا
یادداشت	:	کتاب حاضر ترجمه و تلخیص بخش‌هایی از کتاب Tachdjian' s Pediatric Orthopaedics2022 edition 6" "به ویراستاری جان آنتونی هرینگ و " Campbells Operative Orthopaedics 2021 edition 14 " ,اثر اس. تری کانال، فردریک‌ام آزر، جیمز بیتی است.
موضوع	:	استخوان‌ها – تومورها - Bones -- Tumors دستگاه عضلانی اسکلتی – تومورها - Musculoskeletal system -- Tumors جراحی ارتوپدی- Orthopedic surgery استخوان‌ها -- تومورها -- آزمون‌ها و تمرین‌ها (عالی) Bones -- Tumors -- Examinations, questions, etc. (Higher) دستگاه عضلانی اسکلتی -- تومورها -- آزمون‌ها و تمرین‌ها (عالی) Musculoskeletal system -- Tumors -- Examinations, questions, etc (Higher) جراحی ارتوپدی -- آزمون‌ها و تمرین‌ها (عالی) Orthopedic surgery -- Examinations, questions, etc. (Higher)
شناسه افزوده	:	حشمتی فر، مهدی، ۱۳۶۶ -
شناسه افزوده	:	هرینگ، جان آنتونی - Herring, JOhn Anthony
شناسه افزوده	:	تاچجیان، مهران - Tachdjian, Mihran O.
شناسه افزوده	:	کانال، اس. تری - Canale, S. T. (S. Terry)
شناسه افزوده	:	آزر، فردریک ام. - Azar, Frederick M.
شناسه افزوده	:	بیتی، جیمز- Beaty, james H.
شناسه افزوده	:	کمبل، ویلیس کوهون، ۱۸۸۰ - ۱۹۴۱م. - Campbell, Willis C. (Willis Cohoon)
رده بندی کنگره	:	RC۲۸۰
رده بندی دیویی	:	۹۹۴/۶۱۶
شماره کتابشناسی ملی	:	۸۸۹۹۲۳۴
اطلاعات رکورد کتابشناسی	:	فیپا

عنوان کتاب: تومردر ارتوپدی: خلاصه درس به همراه مجموعه سؤالات آزمون ارتقاء و بورد ارتوپدی با پاسخ تشریحی
Campbells Operative Orthopaedics 2021 edition 14
Tachdjian' s Pediatric Orthopaedics2022 edition 6
ترجمه و تلخیص: دکتر حمید ربیعی ـ دکتر مهدی حشمتی‌فر
ناشر: انتشارات کاردیا
صفحه‌آرا: رزیدنت‌یار – سیده زهرا عربی زنجانی
طراح و گرافیست: رزیدنت‌یار ـ مهراد فیضی

چاپ و لیتوگرافی: رزیدنت‌یار
نوبت چاپ: دوم ۱۴۰۲
شابک: 978-622-5217-01-0
بهاء: ۳۷۷,۰۰۰تومان

آدرس: تهران میدان انقلاب ـ کارگرجنوبی ـ خیابان روانمهر ـ بن بست دولتشاهی پلاک ۱ واحد ۱۸
شماره تماس: ۶۶۴۱۹۵۲۰ – ۰۲۱

هر گونه کپی‌برداری از این اثر پیگرد قانونی دارد.

تومور در ارتوپدی

خلاصه درس به‌همراه

مجموعه سؤالات آزمون ارتقاء و بورد با پاسخ تشریحی ارتوپدی تا سال ۱۴۰۱

Campbells Operative Orthopaedics 2021 edition 14

Tachdjian' s Pediatric Orthopaedics2022 edition 6

ترجمه و تلخیص

دکتر حمید ربیعی

۵ درصد برتر آزمون بورد ۱۴۰۰

دانشگاه علوم پزشکی تهران

دکتر مهدی حشمتی‌فر

بورد تخصصی ارتوپدی سال ۱۳۹۹

دانشگاه علوم پزشکی تهران

سخن ناشر:

سپاس و ستایش شایستهٔ پروردگاری که کرامتش نامحدود و رحمتش بی‌پایان است. اوست که بشر را دانش بیاموخت و با قلم آشنا کرد. به انسان رخصت آن داد که علم را به خدمت گیرد و با قلم خود و رسم خطوط گویا آن را به دیگران نیز بیاموزد.

خدایا از شاکران درگاهت و حقیقت‌جویان راهت قرارم ده و یاری‌ام کن تا در آموختن نلغزم و آن‌چه را آموختم، به شایستگی عرضه کنم.

رزیدنت‌یار، حامی و پیشرو در نظام کمک آموزشی پزشکی کشور به سبک نوین و مطابق با آخرین پیشرفت‌های آموزشی در حیطه پزشکی با کادری مجرب و آشنا طی ۱۳ سال گذشته از منظر متخصصین همواره بهترین محصولات را ارائه و در دسترس مخاطبین خود قرار داده است.

اثر پیش رو با توجه به محتوی بسیار غنی در مبحث ارتوپدی گردآوری شده و با استفاده از مفهومی نمودن مباحث و روان‌سازی توسط مؤلف محترم از منابع و رفرنس بوده و در روال گذر از گروه کنترل کیفیت رزیدنت‌یار با جمعی از اساتید رتبه A را به خود اختصاص داده است، امید است با مطالعه تمام مباحث پیش رو با یاری خداوند متعال پیروز و پایدار باشید.

مدیرمسئول انتشارات

با ما در تماس باشید:

۰۲۱ - ۸۸ ۹۴۵ ۲۰۸

۰۲۱ - ۸۸ ۹۴۵ ۲۱۶

آدرس الکترونیک مؤسسه رزیدنت‌یار:

www.residenttyar.com
info@residenttyar.com

در تلگرام با ما همراه باشید:

https://t.me/residenttyar

مقدمه مولف:

به نام خدایی که حقی عظیم بر این بنده‌ی حقیر دارد. ..

همکاران عزیز و دوستان رزیدنت

سلام.

کتابی که پیش روی شماست حاصل همکاری تیمی برای تهیه بهترین مجموعه ممکن جهت به‌روزرسانی اطلاعات همکارانی که فرصت مطالعه کتاب مرجع ارتوپدی را ندارند و منبعی برای آمادگی امتحان ارتقا و بورد دستیاران عزیز می‌باشد. تلاش شده تا بارعایت نهایت امانت‌داری در انتقال مفاهیم بصورت ساده و تکرار آنها در پاسخگویی به سؤالات بورد و ارتقای سنوات گذشته به تفهیم مطالب و تسلط همکاران کمک گردد.

بدیهی است این مجموعه نیز همچو سایر مکتوبات بشری بری از اشتباه نخواهد بود. تیم نویسندگان و انتشارات پذیرای هرگونه نقد و ویرایشی از سوی همکاران می‌باشد.

در نهایت امیدوارم این اثر بتواند کمکی هرچند اندک در درک بهتر مفاهیم ارتوپدی و ارتقای سطح دانش پزشکان این مرز و بوم ایفا کند.

در پایان از تمامی اساتید خود در دانشگاه علوم پزشکی تهران و بیمارستان امام خمینی و بالاخص استاد عزیزم آقای دکتر صادق صابری که نقشی به‌سزا در آموزش تومور به اینجانب داشتند تقدیر و تشکر نمایم.

دست بوس پدر عزیزم و مادر مهربانم هستم که در این سالیان پشتوانه و راهنمای من بودند.

درگیری پدرم با تومور باعث شد بینش من به این رشته تغییر کند و به اهمیت آن پی ببرم. امیدوارم حضور این دو جواهر تا ابد گرمابخش زندگی من باشد. ..

مرا عهدیست با جانان که تا جان در بدن دارم — هواداران کویش را چو جان خوشتن دانم

به کام و آرزوی دل چو دارم خلوتی حاصل — چه فکر از خبث بدگویان میان انجمن دارم

به رندی شهره شد حافظ میان همدلان لیکن — چه غم دارم که در عالم قوام دین حسن دارم

مهدی حشمتی‌فر

بهار ۱۴۰۱

مقدمه مؤلف:

همکاران عزیز و دستیاران گرامی؛ سلام

یکی از مهمترین تجلی‌های وجدان پزشکی و professionalism، مطالعه دایم و حرکت پابه پای علم روز است تا میزان خطا در امر تشخیص و درمان به حداقل برسد. برای کسی که به تازگی در رشته ارتوپدی قدم دراین مسیر گذاشته به عقیده بنده حقیر، راه درست افزایش معلومات و یادگیری این علم، مطالعه کتب رفرانس به زبان اصلی است؛ و نه این کتاب و نه هیچ یک از کتب خلاصه یا جزوه‌های موجود جایگزینی برای کتب رفرانس نیستند. بهترین راه انتقال مفاهیم بعضاً پیچیده ارتوپدی، مطالعه کتب رفرانس، حضور بر بالین بیمار، مشاهده اعمال جراحی و نیز یادگیری در محضر اساتید برجسته این رشته می‌باشد. با این وجود، همواره وجود کتبی که با رعایت امانت، به جمع آوری مطالب رفرانس‌ها همت گمارده‌اند، به منظور جمع‌بندی مطالب میتواند کمک کننده باشد. در نگارش کتاب پیش رو:

۱. مهمترین اولویت، رعایت امانت و تبعیت کامل از مطالب کتب رفرانس بوده است. حتی سعی شده توالی موضوعات و تیترهای کمپل به طور دقیق رعایت شود تا کسی که کتاب اصلی را مطالعه کرده به راحتی با این کتاب ارتباط برقرار کند.

۲. یکی از اهداف مهم این کتاب کمک به خواننده گرامی، در جهت آمادگی برای آزمونهای ارتقا و بورد ارتوپدی می‌باشد. نمونه سؤالات ۶ سال اخیر در این کتاب همراه با پاسخ تشریحی آورده شده است. با توجه به فرّار بودن مطالب مبحث تومور، حتی تست‌های تکراری نیز جهت تکرار مطالب و مشخص شدن اهمیت آنها، آورده شده‌اند. سؤالات طرح شده در سال‌های اخیر، به ویژه سؤالات بورد، بعضاً بسیار فنی و ظریف طراحی شده و لذا جهت پرهیز از اتلاف وقت ارزشمند همکاران، در نگارش کتاب حاضر تلاش براین بوده تا تک تک جملات طوری انتخاب شوند که یا در سال‌های قبل مورد سؤال بوده و یا احتمال طرح سؤال از آن در آینده بالا باشد.

۳. به علت توجه طراحان محترم سؤال به تکنیک‌های جراحی در سال‌های اخیر، در این کتاب بر خلاف اغلب کتب مشابه موجود، مطالب مهم تکنیک‌های عمل کتاب کمپل نیز آورده شده است.

۴. همکاران گرامی در مبحث تومور کمپل توجه به جداولی که مولفین کمپل جهت جمع‌بندی مطالب ارائه کرده‌اند راه گشا و مهم است و در این کتاب نیز آورده شده‌اند.
۵. مطالب مهم مبحث تومور تاچیان درون هر مبحث اضافه شده است. برای مثال در مبحث فیبروسارکوم کمپل، نکات مهم فیبروسارکوم تاچیان نیز آورده شده تا از پراکندگی مطالب پرهیز شود. به دلیل اهمیت مطلب و توجه بالای طراحان محترم سؤالات بورد در سالهای اخیر به مبحث تومورهای بدخیم استخوانی اطفال، این مبحث جداگانه در قالب یک فصل مکمل تاچیان آورده شده است.

در پایان لازم می‌دانم از اساتید بزرگوارم در دانشگاه علوم پزشکی تهران به ویژه در بیمارستان دکتر شریعتی که به من درس دانش و درس زندگی دادند نهایت سپاس را داشته باشم. از پدر و مادر و برادر عزیزم فرزاد که هرچه دارم از آنهاست، تشکر می‌کنم. کتاب حاضربا کمک نقدهای هوشمندانه شما عزیزان پرورش خواهد یافت لذا صمیمانه از شما می‌خواهم ما را از نقطه نظرات ارزشمند خود محروم نفرمایید.

جهان چو آبگینه شکسته‌ایست که سرو راست هم در او شکسته می‌نماید
چنان نشسته کوده در کمین این غروب تنگ که راه بسته می‌نمایدت
زمان بی‌کرانه را تو با شمار کام عمر مسنج
به پای او دمی است این درنگ درد و رنج
بسان رود که در نشیب دره سر به سنگ می‌زند
رونده باش
امید هیچ معجزی ز مرده نیست
زنده باش

با سپاس فراوان
بهار ۱۴۰۱

فهرست

فصل ۲۴: اصول جنرال تومور..... ۱۳
فصل ۲۵: تومورهای خوش‌خیم استخوان و شرایط مقلد تومور..... ۵۵
فصل ۲۶: تومورهای خوش‌خیم/مهاجم استخوان..... ۸۷
فصل ۲۷: تومورهای بدخیم استخوان..... ۱۰۱
فصل ۲۸: تومورهای بافت نرم..... ۱۲۳
فصل ۲۶: تومورهای بدخیم استخوان (تاچیان)..... ۱۴۵
سؤالات و پاسخنامه..... ۱۶۳

فصل ۲۴
Section 24
اصول جنرال تومور

ارزیابی تشخیصی

اپروچ کلی به تومورهای موسکولواسکلتال (شرح حال)

۱. تومورهای استخوانی معمولاً با تابلوی درد مراجعه می‌کنند که در ابتدا فعالیتی است و به تدریج منجر به درد پیشرونده و در حال استراحت و درد شبانه می‌شود. استئوئید استئوما ممکن است از ابتدا با درد شبانه تظاهر کند. تومورهای خوش‌خیم در صورتی که منجر به ضعیف شدن استخوان شوند می‌توانند سبب درد حین فعالیت شوند.

۲. تومورهای بافت نرم معمولاً با توده بدون درد مراجعه می‌کنند. استثنا: تومورهای شیت عصب ممکن است با درد و علائم عصبی تظاهر کنند.

۳. سابقه خانوادگی مثبت باعث افزایش احتمال ابتلا به نوروفیبروماتوز و اگزوستوز متعدد در فرد می‌شود.

۴. مهم‌ترین نکته در شرح حال، سن است و اغلب با دانستن سن بیمار و رادیوگرافی می‌توان به تشخیص رسید.

BOX 24-1

Differential Diagnosis for Epiphyseal Lesions

- Chondroblastoma (ages 10-25)
- Giant cell tumor (ages 20-40)
- Clear chondrosarcoma (rare)

BOX 24-2

Differential Diagnosis for Diaphyseal Lesions

- Ewing sarcoma (ages 5-25)
- Lymphoma (adult)
- Fibrous dysplasia (ages 5-30)
- Adamantinoma (consider in the tibia)
- Histiocytosis (ages 5-30)

BOX 24-3

Differential Diagnosis for Lesions of the Spine

Older than 40 Years
- Metastases
- Multiple myeloma
- Hemangioma
- Chordoma (in sacrum)

Younger than 30 Years
- Vertebral body
  - Histiocytosis
  - Hemangioma
- Posterior elements
  - Osteoid osteoma
  - Osteoblastoma
  - Aneurysmal bone cyst

BOX 24-4

Differential Diagnosis for Multiple Lesions

- Histiocytosis
- Enchondroma
- Osteochondroma
- Fibrous dysplasia
- Multiple myeloma
- Metastases
- Hemangioma
- Infection
- Hyperparathyroidism

معاینه فیزیکی

۱. توجه به اندازه، محل، شکل، قوام، تحرک و تندرنس توده، گرمی، علائم عصبی و آتروفی عضله در معاینه مهم است.

۲. دیدن ضایعه جلدی مانند لکه شیرقهوه (café au lait) و همانژیوم پوستی می‌تواند در تشخیص کمک کند.

۳. متاستاز لنفاوی در سارکوم‌ها نادر است ولی در ۳ مورد اغلب دیده می‌شود (سؤال ارتقا و بورد):
رابدومیوسارکوم ـ سارکوم اپی‌تلیوئید ـ سارکوم سینوویال

رادیوگرافی

۱. ضایعات خوش‌خیم حاشیه (margin) مشخص دارند و با لبه ای از استخوانسازی واکنشی (rim of reactive bone formation) احاطه شده‌اند.

۲. مارژین ضایعات مهاجم کمتر مشخص است چرا که رشد تومور سریع‌تر از واکنش استخوان میزبان است. گاهی اتساع کورتکس (cortical expansion) دیده می‌شود ولی هرگز تخریب کورتکس دیده نمی‌شود.

۳. واکنش پریوستی معادل تخریب کورتکس است و در اشکال مختلف از جمله مثلث کادمن، واکنش پوست پیازی و sunburst دیده می‌شود. می‌تواند مطرح کننده بدخیمی یا عفونت یا هیستیوسیتوز بدخیم باشد.

۴. کلسیفیکاسیون نقطه نقطه (punctuate) یا لکه لکه (stippled) نشانه غضروف سازی در ضایعه بوده و به نفع انکندروم و کندروبلاستوم می‌باشد (سؤال ارتقا و بورد).

۵. استخوان‌سازی در ماتریکس تومور با شواهد تخریبی به نفع استئوسارکوم است (سؤال بورد).

۶. ترابکولاهای استئویید (osteoid) نامنظم درون یک استرومای کلاژنی باعث نمای شیشه مات (Ground Glass) می‌شود و در موارد فیبروس دیسپلازی دیده می‌شود (سؤال ارتقا).

۷. در ضایعات بافت نرم، رادیوگرافی برای تشخیص حضور میوزیت اسیفیکان، فلبولیت، همانژیوم، کلسیفیکاسیون در سارکوم سینوویال یا دانسیته چربی در لیپوم می‌تواند کمک کند.

CT اسکن

۱. بهترین روش بررسی متاستاز ریوی است. در مواردی که انجام MRI به هر دلیل مانند پیس میکر ممنوع است می‌توان از CT اسکن با کنتراست تزریقی برای افتراق تومورهای بافت نرم کیستیک از واسکولار استفاده کرد (مهم). بهترین روش بررسی متاستاز غیرریوی اسکن گالیوم است هر چند روتین نیست. هم چنین ct اسکن بهترین وسیله برای تشخیص کلسیفیکاسیون و بررسی سلامت کورتکس میباشد.

۲. بهترین روش رؤیت نیدوس استئوئید استئوما، لایه استخوانی راکتیو اطراف ABC، کلسیفیکاسیون در تومورهای غضروفی، اروزیون اندوستئال در کندروسارکوم CT اسکن است و سلامت کورتکس و استخوان‌سازی در ماتریکس را به خوبی نشان می‌دهد (سؤال ارتقا).

اسکن هسته‌ای (تکنسیوم)

۱. جهت بررسی فعالیت ضایعه و ضایعات متعدد اسکلتی کاربرد دارد.
۲. به طور کلی اسکن منفی اطمینان‌بخش است (استثنا در مالتیپل میلوم و برخی موارد متاستاز کارسینوم کلیه منفی است ـ سؤال ارتقا و بورد). امّا اسکن مثبت لزوماً نشانه وجود بدخیمی نیست (بسیاری از تومورهای خوش‌خیم اسکن مثبت دارند).

FDG-PET

نقش آن در بررسی ضایعات تومورال رو به افزایش است. در همراهی با MRI/CT می‌تواند به افتراق سلول‌های تومورال از تغییرات post op کمک کند (مهم).

MRI

۱. ام‌آرآی روش gold standard تعیین محل، وسعت گسترش، سایز و مجاورت با سایر عناصر در تومورهای استخوان و بافت نرم می‌باشد. همچنین دقیق‌ترین روش بررسی گسترش intramedullary و extraosseous بیماری می‌باشد.
۲. گاهی تشخیص‌های خاصی را مطرح می‌کند؛ از قبیل لیپوم، همانژیوم، هماتوم و PVNS.
۳. در افتراق تومور خوش‌خیم از بدخیم کمک زیادی نمی‌کند (سؤال ارتقا). اما به عنوان یک قانون کلی، نئوپلاسم بافت نرم در **عمق** فاشیا یا بزرگتر از **۵ سانتی‌متر** می‌تواند سارکوم باشد.
۴. قبل از جراحی تومورهای RCC و ABC آنژیوگرافی جهت امبولیزاسیون ممکن است انجام شود.

تست‌های آزمایشگاهی

۱. آلبومین کمتر از ۳/۵ گرم بر دسی لیتر و شمارش لنفوسیت کمتر از ۱۵۰۰ با افزایش عفونت و عدم التیام زخم همراه است.
۲. CBC جهت بررسی عفونت و رد لوسمی درخواست می‌شود.
۳. افزایش ESR در موارد عفونت، متاستاز و تومورهای small blue round cell مانند یوئینگ، لنفوم، لوسمی و هیستیوسیتوز دیده می‌شود.
۴. در موارد شک به MM، الکتروفورز پروتئین‌های سرم انجام می‌شود.
۵. هیپرکلسمی (Ca ↑) در ۴ مورد دیده می‌شود: الف) متاستاز ب) MM ج) هیپرپاراتیروئیدیسم د) SCC ریه (سؤال ارتقا)

۶. افزایش آلکالن فسفاتاز در بیماری‌های متابولیک استخوان (مانند ریکتز)، متاستاز، استئوسارکوم، سارکوم یوئینگ و لنفوم دیده می‌شود.
۷. در تومور کلیه و موارد هماچوری در U/A، آزمایش BUN و Cr درخواست می‌شود.
۸. جهت افتراق Brown tumor (هیپرپاراتیروئیدیسم) از GCT[1] می‌توان از ارزیابی کلسیم و PTH[2] سرم استفاده کرد.
۹. جهت تشخیص پاژه می‌توان از آلکالن فسفاتاز سرم و ارزیابی کراس لینک‌های پیریدیوم ادراری استفاده کرد (مهم).

نکته مهم: بررسی کامل تومور باید پیش از انجام بیوپسی صورت پذیرد. در صورت انجام بیوپسی پیش از انجام mri و یا bone scan نتایج این بررسی‌ها میتواند مخدوش و غیر قابل اعتماد گردد.

نکته مهم: در مورد ضایعات مشکوک به بدخیمی باید گرافی از تمام طول اندام درگیر، رادیوگرافی و سی تی اسکن قفسه سینه، ام آر آی از اندام درگیر و اسکن استخوانی انجام شود.

متاستاز با منشأ نامعلوم (MUO)[3]

۱. در ضایعه استخوانی جدید دردناک در فرد بالای ۴۰ سال، محتمل‌ترین تشخیص، MM[4] و متاستاز است. شایع‌ترین منشأهای متاستاز به استخوان درکل، کنسر پروستات و پستان هستند. البته در مواردی که تومور اولیه قابل شناسایی وجود ندارد شایع‌ترین منشأ احتمالی متاستاز به استخوان کنسر ریه و RCC[5] هستند.
۲. در موارد MUO به صورت روتین CBC، ESR، الکترولیت، آنزیم کبدی، ALP، SPEP[6]، PSA[7] و CT اسکن از قفسه سینه و شکم و لگن درخواست می‌کنیم که در ۸۵٪ موارد به تشخیص می‌رسیم. ماموگرام به صورت روتین لازم نیست چرا که در MUO کنسر پستان نادر است. لازم است این work up روتین همواره قبل از بیوپسی به طور کامل انجام شود (سؤال ارتقا و بورد).

---

1 Giant Cell Tumor
2 ParaThyroid Hormone
3 Metastasis of Unknown Origin
4 Multiple Myeloma
5 Renal Cell Carcinoma
6 Serum Protein Electrophoresis
7 Prostate Specific Antigen

۳. اگر در بررسی‌های پیش از بیوپسی، تشخیص MM تأیید شود، نیازی به انجام بیوپسی نخواهد بود. چنانچه در بررسی‌ها شک بالا به RCC داریم قبل از بیوپسی باید آنژیوامبولیزاسیون انجام شود. همواره سعی است بیوپسی از ضایعه‌ای انجام شود که در دسترس‌تر است (مهم).

طبقه‌بندی

۱. طبقه‌بندی Enneking برای ضایعات خوش‌خیم: ضایعاتِ Latent (غیرفعال) مانند NOF، مارژین مطلوب دارند و معمولاً علامتدار نیستند و به طور اتفاقی در بررسی‌ها پیدا می‌شوند. ضایعات Active (فعال) مانند ABC، علامتدار هستند و گاهی منجر به شکستگی پاتولوژیک می‌شوند. ضایعات Aggressive (مهاجم) مانند GCT، تهاجم به بافت نرم و تخریب استخوانی دارند و به موانع طبیعی احترام نمی‌گذارند. ضایعات گروه latent دارای حاشیه مشخص و یک rim از استخوان reactive هستند. در این مورد تخریب یا expansion کورتکس وجود ندارد. ضایعات active نیز داخل کپسولی می‌باشند ولیکن با دارا بودن خاصیت رشد به صورت فعال، میتوانند سبب درد یا شکستگی شوند. دیگر تفاوت این ضایعات با گروه latent، توانایی این گروه برای نخریب یا نازک کردن کورتکس می‌باشد.

۲. طبقه‌بندی Enneking برای ضایعات بدخیم: ضایعات low grade در stage I و ضایعات high grade در stage II و موارد متاستاز (موضعی یا لنفادنوپاتی یا دوردست) در stage III قرار می‌گیرند. همچنین تومورهای محدود به داخل یک کمپارتمان در گروه A و موارد با تهاجم خارج کمپارتمانی در گروه B قرار می‌گیرند. برای مثال یک سارکوم با گرید بالا با تهاجم خارج کمپارتمانی بدون متاستاز و بدون لنفادنوپاتی در stage II_B انکینگ قرار می‌گیرد. وجود متاستاز، چه از نوع درگیری غدد لنفاوی و چه از نوع متاستاز دور دست، بدون در نظر گرفتن گرید یا وسعت تومور، ضایعه را در stage 3 دسته بندی می‌کند.

۳. طبقه‌بندی AJCC برای ضایعه استخوانی بدخیم (سؤال ارتقا): موارد low grade در stage I و high grade در stage II قرار دارند. موارد متاستاز skip (چند متاستاز با فاصله در یک استخوان) در stage III و سایر متاستازها (چه لنفادنوپاتی و چه دوردست) در stage IV قرار می‌گیرند به طوری که متاستازهای ریوی IV_A و غیرریوی IV_B هستند. همچنین ضایعات کوچکتر یا مساوی ۸ سانتی‌متر در خانواده A و بزرگتر از آن در خانواده B قرار می‌گیرند. مثلاً استئوسارکوم با گرید پایین و ۶

سانتی‌متری در فمور، بدون تهاجم به اطراف و بدون متاستاز، در AJCC stage I_A قرار می‌گیرد. در یوینگ و استیوسارکوم بیماران با متاستاز غیرریوی پروگنوز بدتری نسبت به متاستاز ریوی دارند

۴. طبقه‌بندی AJCC برای ضایعات بدخیم بافت نرم: موارد low grade در stage I و high grade در stage II یا III و موارد متاستاز در stage IV هستند (چه لنفادنوپاتی و چه دوردست). ضایعات high grade بزرگتر از ۵ سانتی‌متر که در عمق فاشیا باشند، stage III هستند و سایر موارد high grade در stage II قرار می‌گیرند. برای مثال یک سارکوم با گرید بالا به اندازه ۴ سانتی‌متر در عمق فاشیا بدون متاستاز، در stage II قرار می‌گیرد.

TABLE 24-1

Enneking System for Staging Benign and Malignant Musculoskeletal Tumors

BENIGN

1. Latent—low biologic activity; well marginated; often incidental findings (i.e., nonossifying fibroma)
2. Active—symptomatic; limited bone destruction; may present with pathologic fracture (i.e., aneurysmal bone cyst)
3. Aggressive—aggressive; bone destruction/soft-tissue extension; do not respect natural barriers (i.e., giant cell tumor)

MALIGNANT

Stage	Grade	Site	Metastases
IA	Low	Intracompartmental	None
IB	Low	Extracompartmental	None
IIA	High	Intracompartmental	None
IIB	High	Extracompartmental	None
III	Any	Any	Regional or distant metastases

TABLE 24-2

American Joint Committee on Cancer System for Staging Soft-Tissue Sarcomas

STAGE	GRADE	SIZE	DEPTH	METASTASES
I	Low	Any	Any	None
II	High	5 cm	Any	None
	High	>5 cm	Superficial	None
III	High	>5 cm	Deep	None
IV	Any	Any	Any	Regional or distant

TABLE 24-3

American Joint Committee on Cancer System for Staging Bone Sarcomas

STAGE	GRADE	SIZE	METASTASES
I-A	Low	≤8 cm	None
I-B	Low	>8 cm	None
II-A	High	≤8 cm	None
II-B	High	>8 cm	None
III	Any	Any	Skip metastasis
IV-A	Any	Any	Pulmonary metastases
IV-B	Any	Any	Nonpulmonary metastases

اصول بیوپسی تومور (سؤال ارتقا و بورد)

۱. بیوپسی را باید کسی انجام دهد که قرار است درمان قطعی تومور را انجام دهد. در صورت شک بالا به بدخیمی با انکولوژیست مشورت کنید.

۲. مسیر بیوپسی چه از روش باز و چه با سوزن، آلوده تلقی می‌شود و در جراحی نهایی، باید کاملاً برداشته شود.

۳. پس از بستن تورنیکه، اندام را بلند (elevate) می‌کنیم ولی نباید آن را با کمک بانداژ از خون خالی (exsanguinate) کنیم چون می‌تواند باعث انتشار سیستمیک تومور شود.

۴. **برش عرضی در بیوپسی ممنوع** است چون برداشتن آن در مرحله بعدی دشوار است.

۵. اپروچ برای رسیدن به ضایعه جهت بیوپسی باید **از داخل یک کمپارتمان عضلانی** عبور کند (نه از بین دو کمپارتمان).

۶. حتماً باید از **جزء بافت نرم** یک تومور استخوانی هم نمونه برداشت (**بهترین منبع** سلول‌های تومورال زنده).

۷. در صورت نیاز به سوراخ کردن استخوان **باید این سوراخ گرد یا بیضی** باشد تا احتمال fx کم شود.

۸. سوراخ در استخوان باید **با مقادیر کم سیمان گرفته شود** تا خونریزی کم شود. استفاده از مقادیر زیاد سیمان برای مسدود کردن سوراخ، ممکن است باعث انتشار تومور از داخل کانال شود.

۹. نباید صرفاً از سودوکپسول تومور نمونه برداشت. برای اطمینان از کیفیت نمونه می‌توانیم با frozen section آن را بررسی کنیم.

۱۰. در انتهای عمل قبل از دوختن، تورنیکه تخلیه و خونگیری دقیق انجام می‌شود. اگر درن (drain) لازم است باید در راستای برش تعبیه شود. در نهایت لایه‌های زخم را کاملاً سفت (tight) می‌دوزیم.

FIGURE 24-7 Examples of poorly performed biopsies. **A** and **B,** Biopsy resulted in irregular defect in bone, which led to pathologic fracture. **C,** Transverse incisions should not be used. **D,** Needle biopsy track contaminated patellar tendon. **E,** Needle track placed posteriorly, a location that would be extremely difficult to resect en bloc with tumor if it had proved to be sarcoma. **F,** Multiple needle tracks contaminate quadriceps tendon. **G,** Drain site was not placed in line with incision.

انواع روش‌های بیوپسی

۱. روش FNA[1] برای تشخیص بدخیمی از خوش‌خیمی، ۹۰٪ دقیق است. در مواردی که احتمال یک تشخیص خیلی بالاست؛ مانند بیوپسی گره لنفی برای بررسی متاستاز یا عفونت، می‌توان از FNA استفاده کرد.

۲. روش بیوپسی core needle با سوزن ضخیم‌تر از سوزن FNA انجام می‌شود لذا بافت نمونه، کمی بیشتر است و باعث حفظ نسبی ساختار بافت می‌شود.

۳. بیوپسی انسزیونال (incisional)، در واقع Gold standard بیوپسی است (سؤال ارتقا) و امکان بررسی فلوسیتومتری و سیتوژنتیک وجود دارد. در صورت نیاز به کموتراپی بهتر است همزمان با بیوپسی جهت بیمار CV Line نیز تعبیه شود.

۴. روش frozen section: در صورتی که بالین و عکس و بیوپسی هر سه، تأیید کننده باشند می‌توان در همان مرحله جراحی نهایی را انجام داد ولی چنانچه هر اختلافی بین آن‌ها باشد بیوپسی انجام می‌شود و جراحی نهایی به مرحله بعدی موکول می‌شود (مکرر سؤال ارتقا و بورد). برای مثال اگر بالین و عکس به نفع GCT بوده و جواب نمونه frozen حین عمل آن را تأیید کرد می‌توان کورتاژ نهایی را در همین مرحله انجام داد.

۵. در موارد شک به شکستگی قریب‌الوقوع در زمینه متاستاز، اگر نتیجه frozen به نفع متاستاز باشد فیکساسیون پروفیلاکتیک را در همان مرحله انجام می‌دهیم اما اگر نتیجه frozen مشکوک به سارکوم باشد نمونه بیوپسی بررسی دقیق و عمل نهایی در مرحله جداگانه انجام می‌شود (مکرر سؤال ارتقا و بورد).

۶. در سه جا می‌توان از همان ابتدا اکسیزیون ضایعه را انجام داد (سؤال ارتقا و بورد): الف) در ضایعات زیر ۳ سانت زیرجلدی و خوش‌خیم. در این موارد اگر نتیجه پاتولوژی بدخیم گزارش شود نیاز به عمل مجدد و برداشتن wide margin خواهد بود. ب) موارد MRI یا CT تشخیصی مانند لیپوم، استئوکندروم و استئوئید استئوما که بدون بیوپسی، ضایعه رزکت می‌شود. ج) اندیکاسیون نسبی آخر برای اکسیزیون، ضایعه‌ی علامتدار (دردناک) در استخوان expendable (غیرضروری) است مانند سر فیبولا و دیستال اولنا به شرطی که محدود به کورتکس باشد.

1 Fine Needle Aspiration

TABLE 24-4

Types of Biopsy

BIOPSY TYPE	TISSUE OBTAINED	ADVANTAGES	DISADVANTAGES
Fine-needle aspiration	Cells	Cost effective Fewer complications Good for obese patient or tumor near neurovascular structure	Small sample size Need expert pathologist
Core needle	Small tissue core	Cost effective More tissue than fine-needle aspiration	More complications* than fine-needle aspiration
Incisional biopsy	Adequate sample of mass/lesion	Adequate tissue sample (gold standard)	Increased complications* May compromise definitive resection
Excisional biopsy	Entire lesion removed	Removes entire lesion Indicated for small lesion or expendable bone	Increased complications*

*Complications include infection, bleeding/hematoma, pathologic fracture, tumor contamination/seeding.

درمانهای ادجوانت

رادیوتراپی

۱. پاسخ سلولی به رادیوتراپی به سه عامل بستگی دارد: محل سلول در **سیکل سلولی** (میتوز فعال، حساس‌تر است)، **اکسیژناسیون** بافتی که هر چه کمتر باشد بافت به رادیوتراپی مقاوم‌تر است و توانایی سلول در **ترمیم** DNA.

۲. هر یک ژول پرتو به یک کیلوگرم بافت معادل یک گری یا صد راد (سانتی‌گری) است. اکثر پروتکل‌های رادیوتراپی، روزانه حدود ۲۰۰-۱۵۰ سانتی گری تا رسیدن به دوز هدف توتال اعمال می‌کنند. مقدار دوز هدف در MM حدود ۴۰-۳۰ گری و در سارکوم بافت نرم ۶۰ Gy است.

۳. کاربردهای اصلی رادیوتراپی موارد زیر است (سؤال ارتقا و بورد):

الف) جهت کاهش عود بعد از رزکشن **مارژینال** سارکوم بافت نرم

ب) قبل از درمان سارکوم بافت نرم برای کوچکتر شدن آن

ج) اغلب تومور های اولیه استخوان به جز small blue cellsها شامل MM، لنفوم و Ewing به رادیوتراپی مقاوم هستند. کارسینوم های متاستاز دهنده به استخوان نیز اکثرا حساس به رادیوتراپی هستند، به جز RCC که مقاوم می‌باشد

د) از رادیوتراپی در درمان ضایعات خوش‌خیم استفاده نمی‌شود به استثنای PVNSهای مقاوم به جراحی و GCTهای بزرگ در اسپاین.

۴. عوارض حاد رادیوتراپی عبارت از عوارض پوستی (اریتم و پوسته‌ریزی)، گوارشی، تکرر ادرار، خستگی، بی‌اشتهایی و ادم اندام است. شایعترین عارضه حاد تحریک پذیری پوستی می‌باشد.

۵. عوارض دیررس رادیوتراپی عبارت از ادم مزمن، فیبروز، استئونکروز، شکستگی پاتولوژیک و تبدیل به بدخیمی است. برای مثال ریسک سارکوم ثانوی به دنبال رادیوتراپی، پس از ۱۰ سال وجود دارد که پیش آگهی آن بد است. در اطفال ممکن است رادیوتراپی عوارضی از جمله کیفوز، دفورمیتی قفسه سینه، هیپوپلازی ایلیوم و اختلاف طول اندامها (LLD[1]) داشته باشد.

1 limb Length Difference

کموتراپی

۱. کموتراپی، قسمتی از درمان برای استئوسارکوم، یوئینگ، فیبروز هیستیوسیتوم و سارکوم اطفال (مانند رابدومیوسارکوم) است (سؤال ارتقا و بورد).

۲. کموتراپی نقش چندانی برای درمان سارکوم بافت نرم بالغین و تومورهای غضروفی و تومورهای low grade ندارد (سؤال ارتقا و بورد).

۳. کموتراپی ادجوانت به معنی کموتراپی بعد از جراحی برای از بین بردن micrometastas میباشد. کموتراپی نئوادجوانت به معنی کموتراپی پیش از جراحی میباشد. ما بین این دو روش نمیتوان برتری خاصی برای هیچ کدام بر دیگری ذکر کرد. کموتراپی نئوادجوانت امکان بررسی درصد نکروز تومور (نشانه پیش آگهی بلند مدت) و امکان تغییر پلان کموتراپی ادجوانت را فراهم می‌کند و فرصت کافی برای عمل جراحی به پزشک می‌دهد.

۴. کموتراپی نئوادجوانت می‌تواند ریسک عوارض جراحی به ویژه عوارض زخم و عفونت را بالا ببرد و لذا بهتر است پس از ۳ تا ۴ هفته از دوز آخر جراحی انجام گیرد و به فاصله ۲ هفته پس ازجراحی درصورت التیام زخم مجدد شروع شود. عوارض داروهای مختلف کموتراپی را در جدول زیر ملاحظه می‌کنید.

TABLE 24-5

Chemotherapeutic Agents Commonly Used for Treatment of Bone and Soft-Tissue Tumors

AGENT	SIDE EFFECTS
ALKYLATING AGENTS	
Mustards	
Cyclophosphamide	Myelosuppression (leukopenia), hemorrhagic cystitis, alopecia, nausea and vomiting
Ifosfamide	Hemorrhagic cystitis, myelosuppression, nausea and vomiting, nephrotoxicity, neurotoxicity
Platinum Compounds	
Cisplatin	Nausea and vomiting, nephrotoxicity (cumulative and irreversible), ototoxicity (cumulative and irreversible), peripheral neuropathy (reversible)
Carboplatin	Myelosuppression, nausea and vomiting, alopecia, hepatotoxicity, nephrotoxicity
Antimetabolites	
Methotrexate	Myelosuppression, mucositis, nephrotoxicity, hepatotoxicity, pneumonitis, neurotoxicity
Topoisomerase	
INTERACTIVE AGENTS	
Antitumor Antibiotics	
Doxorubicin	Myelosuppression (neutrophils), nausea and vomiting, mucositis, alopecia, severe tissue necrosis (with extravasation), acute and chronic cardiotoxicity
Dactinomycin	Myelosuppression (platelets and neutrophils), nausea and vomiting, diarrhea, tissue necrosis (with extravasation), myelosuppression
Epipodophyllotoxins	
Etoposide (VP-16)	Mucositis, nausea and vomiting
ANTIMICROTUBULE AGENTS	
***Vinca* Alkaloids**	
Vincristine	Peripheral neuropathy (irreversible), tissue necrosis (with extravasation), seizures, alopecia

اصول جراحی تومور

حفظ اندام یا قطع آن؟

۱. استفاده از رادیوتراپی قبل از رزکشن سارکوم‌های بافت نرم و کموتراپی قبل از رزکشن سارکوم‌های استخوانی کمک زیادی به قابل رزکت شدن تومورهای بدخیم ارتوپدی کرده است در حالی که در گذشته درمان اکثر سارکوم‌ها آمپوتاسیون اندام بود. اکنون به ندرت ممکن است درگیری نوروسکولار یا شکستگی پاتولوژیک یا بیوپسی قبلی با تکنیک اشتباه، جراح را مجبور به آمپوتاسیون کنند.

۲. مهم‌ترین نکته در جراحی تومور بدخیم، امکان به دست آوردن wide margin است (چه با روش آمپوتاسیون و چه با رزکشن وسیع).

۳. از عوارض جراحی‌های salvage (حفظ اندام) می‌توان به خونریزی، DVT[1]، نکروز فلاپ، بسته نشدن (dehiscence) زخم، عفونت، شکستگی اطراف پروتز، شل شدن پروتز، نان یونیون گرافت و LLD

1 Deep Vein Thrombosis

اشاره کرد. آمپوتاسیون می‌تواند منجر به dehiscence زخم، عفونت، اندام دردناک مزمن، phantom pain و رشد بیش از حد استخوان شود.

۴. مهم‌ترین نکته تعیین کننده عملکرد نهایی اندام، محل تومور است. مثلاً در اندام فوقانی حتی قربانی کردن یک یا دو عصب ارجح بر آمپوتاسیون است. در لگن و پروگزیمال فمور بازسازی بهتر از همی پلوکتومی یا دزآرتیکولاسیون هیپ است. در ضایعات مچ پا و foot، سارکوم‌های بزرگ، معمولاً آمپوتاسیون و سپس پروتز می‌شوند. تصمیم‌گیری در تومورهای اطراف زانو فرد به فرد متفاوت است و معمولاً رزکشن و آرتروپلاستی یا آمپوتاسیون ترنس فمورال انجام می‌شود. (سؤال ارتقا و بورد)

۵. مصرف انرژی حین راه رفتن بعد از آرتروپلاستی کمتر از آمپوتاسیون است. یک مشکل در استئوسارکوم‌های دیستال فمور، کاهش فانکشن قلب به علت مسمومیت قلبی ناشی از دوکسوروبیسین (همان آدریامایسین) است.

۶. در طولانی مدت بادوام‌ترین گزینه، یک آرترودز خوب است. هر چند این بیماران توان انجام فعالیت سنگین دارند ولی در نشستن در ماشین یا سینما مشکل دارند. بیماران آرتروپلاستی کمترین نگرانی را در مورد اندام خود دارند و معمولاً سبک زندگی کم‌تحرکی خواهند داشت. موارد آمپوته در راه رفتن روی سطوح ناهموار و سطوح لغزنده دچار مشکل هستند و انرژی بیشتری برای راه رفتن مصرف می‌کنند. (سؤال ارتقا)

مارژین‌ها (سؤال ارتقا و بورد)

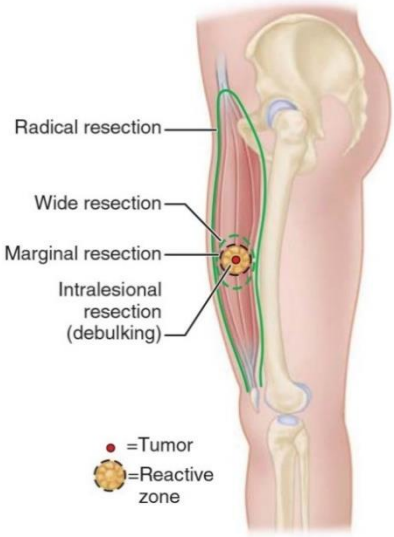

Figure 24-11 Enneking classification of local procedures.

۱. بر اساس طبقه‌بندی Enneking، در بیوپسی‌های intralesional، پلان جراحی از درون تومور است. از این روش در تومورهای خوش‌خیم علامتدار و جهت حفظ عناصر مهم و گاهی به عنوان درمان palliative برای متاستاز استفاده می‌شود. نام دیگر آن debulking است. در این روش بقایای تومور به صورت Gross باقی می‌مانند

۲. در بیوپسی با حاشیه مارژینال (Marginal Margin)، پلان دایسکشن از سودوکپسول است. این روش برای تومورهای خوش‌خیم و تومورهای بدخیم low grade روش مناسبی است. در موارد high grade اکثراً سودوکپسول حاوی میکرومتاستاز بوده (satellite lesion) و در صورت بیوپسی مارژینال احتمال عود بالاست. سودوکپسول در واقع نتیجه متراکم شدن بافت اطراف نومور در اثر رشد تدریجی تومور می‌باشد

۳. در بیوپسی با مارژین وسیع (wide margine)، پلان دایسکشن از درون بافت نرمال می‌گذرد. کیفیت مارژین بسیار مهم‌تر از ضخامت آن است. چنانچه در هر نقطه‌ای، پلان دایسکشن از سودوکپسول رد شود بیوپسی Marginal Margin بوده است و wide نیست!

۴. در مارژین رادیکال تمام کمپارتمان‌های حاوی تومور می‌بایست کاملاً رزکت شود. در مورد عضله درگیر یعنی برداشتن تمام کمپارتمان (های) درگیر و در مورد استخوان به معنی برداشتن کل آن استخوان و نیز کل کمپارتمان عضله (های) درگیر خواهد بود.
۵. معمولاً آمپوتاسیون باعث مارژین wide یا رادیکال می‌شود. مثلاً در استئوسارکوم دیستال فمور، آمپوتاسیون ترانس فمورال باعث مارژین wide و دزآرتیکولاسیون هیپ باعث مارژین رادیکال می‌شود.

کورتاژ

۱. در صورت عدم رعایت اصول کورتاژ صحیح، احتمال عود بالا خواهد بود.
۲. ملزومات حداقلی برای یک کورتاژ ساده یا "simple" عبارتست از: الف) تعبیه پنجره کورتیکال بزرگ بر روی ضایعه که حداقل به سایز خود ضایعه باشد. ب) ابتدا خروج ضایعه با کورت و سپس رسیدن به استخوان میزبان با استفاده از power burr که ضروری است. ج) پس از کورتاژ، جهت پاکسازی از دبری و سلول‌های تومورال محل به خوبی شست و شو شود.
۳. کورتاژ "extended" به معنی استفاده از ادجوانت‌ها برای کاهش عود می‌باشد. این روش باعث کاهش عود GCT از ۵۰-۲۵٪ به حدود ۱۰٪ شده است. بین ادجوانت‌های مختلف، بیشترین قابلیت نکروز در حاشیه و نفوذ در استخوان، مربوط به نیتروژن مایع است که البته می‌تواند منجر به افزایش ریسک شکستگی پاتولوژیک و آسیب عصبی شود. کمترین نفوذ در استخوان مربوط به فنول است. روش Argon beam coagulation نفوذ متوسط داشته و عارضه ماژوری برای آن گزارش نشده است و روش ارجح مؤلف است (سؤال ارتقا و بورد).
۴. برای پر کردن کاویته حاصل از کورتاژ روش‌های زیادی وجود دارد. اتوگرافت هم خاصیت ایندکتیو و هم کنداکتیو و هم استئوژنز دارد اما مقدار موجود آن محدود است و باعث موربیدیتی در محل دهنده گرافت می‌شود. آلوگرافت کنسلوس فقط خواص کنداکتیو دارد و پایداری ساختاری خوبی ایجاد نمی‌کند. ماتریکس دمینرالیزه (DBM[1]) خواص کنداکتیو و ایندکتیو دارد و می‌توان از آن همزمان با گرافت استفاده کرد. ترکیبات کلسیم سولفات و فسفات خواص ایندکتیو دارند. یک آپشن خوب نیز سیمان است. سیمان، پایداری سریع ایجاد می‌کند، بازتوانی و وزن گذاری تسریع می‌شود، خاصیت ادجوانت دارد، باعث کاهش ریسک شکستگی پاتولوژیک می‌شود و تشخیص عود تومور را

1 Demineralized Bone Matrix

در آینده راحت‌تر می‌کند. تنها اشکال سیمان که ثابت نشده ایجاد دژنرسانس در مفصل مجاور است که برخی جراح‌ها برای جلوگیری از این عارضه به طور روتین سیمان را بعد از مدتی خارج می‌کنند و برخی بین سیمان و مفصل یک لایه گرافت می‌ریزند.

۵. ارجح مؤلف برای ادجوانت، Argon و برای filler، در تومورهای کاملاً خوش‌خیم استفاده از کلسیم سولفات یا کلسیم فسفات و در موارد مهاجم‌تر، استفاده از سیمان است. مؤلف به طور روتین سیمان را خارج نمی‌کند.

رزکشن و بازسازی

۱. در حال حاضر اکثر بدخیمی‌های ارتوپدی با رزکشن لوکال و بازسازی درمان می‌شوند. هدف از رزکشن در بدخیمی‌ها به دست آوردن wide margin است و اگر این امکان نبود رزکشن مارژینال و سپس درمان‌های ادجوانت بر آمپوتاسیون ارجح است. اکثر بازسازی‌ها سعی در اعاده یک مفصل ِموبایل دارند که از ۳ طریق می‌توان به آن دست یافت: آلوگرافت استئوآرتیکولر، بازسازی با اندوپروتز و کامپوزیت آلوگرافت ـ پروتز. در موارد خوش خیم اغلب رزکشن مارژینال کفایت می‌کند

۲. یک راه‌حل موقت در بچه‌ها جهت حفظ فیز حداقل در یک سمت مفصل آلوگرافت استئوآرتیکولر است (سؤال ارتقا). برای مثال در تومور پروگزیمال تیبیای کودک با استفاده از آلوگرافت استئوآرتیکولر، فیز دیستال فمور حفظ می‌شود و سپس در آینده می‌توان آن را به اندوپروتز تبدیل کرد. عوارض شامل نان یونیون، عفونت، استئوآرتریت، شکستگی، دررفتگی، کلاپس مفصل و پارگی اتصالات مفصلی برای این روش گزارش شده است.

۳. کمپوزیت ِآلوگرافت ـ پروتز، ریسک DJD[1] و کلاپس مفصل ندارد ولی کماکان احتمال NU[2] و fx[3] و عفونت دارد. اندیکاسیون مؤلف صرفاً در مواردی است که طول استخوان (host bone) کافی برای ساپورت استم ِپروتز ِتومور وجود ندارد.

۴. بازسازی با اندوپروتز پایداری زودهنگام داشته و باعث بازتوانی سریع و امکان FWB[4] بلافاصله می‌شود اکثر اندوپروتزها در حالت مدولار و دارای امکان تطویل (Lengthening) تدریجی در اندام در حال رشد هستند. روش روتین و ارجح مؤلف درکل، بازسازی با اندوپروتز است. عوارض قابل ذکر این

1 Degenerative Joint Disease
2 Non Union
3 Fracture
4 Full Weight Bearing