طبابت هنر است،

هنر هماهنگی قلب و اندیشه

سرشناسه	: تاج‌ور، الشن، ۱۳۶۵-
عنوان و نام پدیدآور	: Hand :خلاصه درس به همراه مجموعه سوالات آزمون ارتقاء و بورد با پاسخ تشریحی ارتوپدی تا سال ۱۴۰۱ /Campbells Operative Orthopaedics 2021 edition 14 ترجمه و تلخیص الشن تاج‌ور.
مشخصات نشر	: تهران: کاردیا، ۱۴۰۱ -
مشخصات ظاهری	: ج.: مصور، ۲۴۵ ص.
شابک	: ۲,۷۹۰,۰۰ریال: :۱-۲۰-۵۲۱۷-۶۲۲-۹۷۸
وضعیت فهرست نویسی	: فیپا
یادداشت	: کتاب حاضر ترجمه و تلخیص کتاب "Campbell's operative orthopaedics,14th. ed, c2021"اثر فردریک‌ام آزر، جیمز بیتی است.
ترجمه عنوان	
موضوع	: دست‌ها -- جراحی Hand -- Surgery ارتوپدی Orthopedics دست‌ها -- جراحی -- آزمون‌ها و تمرین‌ها Hand -- Surgery -- Examinations, questions, etc. ارتوپدی -- آزمون‌ها و تمرین‌ها Orthopedics -- Examinations , questions , etc.
شناسه افزوده	: آزر، فردریک ام.
شناسه افزوده	: Azar, Frederick M.
شناسه افزوده	: بیتی، جیمز
شناسه افزوده	: Beaty, james H.
شناسه افزوده	: کمبل، ویلیس کوهون، ۱۸۸۰ - ۱۹۴۱م.
شناسه افزوده	: Campbell, Willis C. (Willis Cohoon)
رده بندی کنگره	: RD۵۵۹
رده بندی دیویی	: ۵۷۵۰۵۹/۶۱۷
شماره کتابشناسی ملی	: ۸۹۴۳۲۸۲
اطلاعات رکورد کتابشناسی	: فیپا

Hand 3- خلاصه درس به همراه مجموعه سؤالات آزمون ارتقاء و بورد ارتوپدی
Campbells Operative Orthopaedics 2021 edition 14
ترجمه و تلخیص: دکتر الشن تاج‌ور
ناشر: انتشارات کاردیا
صفحه‌آرا: رزیدنت‌یار- سیده زهرا عربی زنجانی
طراح و گرافیست: رزیدنت‌یار ـ مهراد فیضی

چاپ و لیتوگرافی: رزیدنت‌یار
نوبت چاپ: دوم ۱۴۰۲
تیراژ: ۱۰۰ نسخه
شابک: ۱-۲۰-۵۲۱۷-۶۲۲-۹۷۸
بهاء: ۲۷۹۰۰۰تومان

آدرس: تهران میدان انقلاب ـ کارگرجنوبی ـ خیابان روانمهر ـ بن بست دولتشاهی پلاک ۱ واحد ۱۸
شماره تماس: ۶۶۴۱۹۵۲۰ – ۰۲۱

هر گونه کپی‌برداری از این اثر پیگرد قانونی دارد.

Hand 3

خلاصه درس به‌همراه

مجموعه سؤالات آزمون ارتقاء و بورد با پاسخ تشریحی ارتوپدی تا سال ۱۴۰۱

Campbells Operative Orthopaedics
2021 edition 14

ترجمه و تلخیص

دکتر الشن تاج‌ور

متخصص و دارای بورد تخصصی ارتوپدی

رتبه نخست بورد تخصصی سال ۱۴۰۰ کشور

سخن ناشر:

سپاس و ستایش شایستهٔ پروردگاری که کرامتش نامحدود و رحمتش بی‌پایان است. اوست که بشر را دانش بیاموخت و با قلم آشنا کرد. به انسان رخصت آن داد که علم را به خدمت گیرد و با قلم خود و رسم خطوط گویا آن را به دیگران نیز بیاموزد.

خدایا از شاکران درگاهت و حقیقت‌جویان راهت قرارم ده و یاری‌ام کن تا در آموختن نلغزم و آن‌چه را آموختم، به شایستگی عرضه کنم.

رزیدنت‌یار، حامی و پیشرو در نظام کمک آموزشی پزشکی کشور به سبک نوین و مطابق با آخرین پیشرفت‌های آموزشی در حیطه پزشکی با کادری مجرب و آشنا طی ۱۳ سال گذشته از منظر متخصصین همواره بهترین محصولات را ارائه و در دسترس مخاطبین خود قرار داده است.

اثر پیش رو با توجه به محتوی بسیار غنی در مبحث ارتوپدی گردآوری شده و با استفاده از مفهومی نمودن مباحث و روان‌سازی توسط مؤلف محترم از منابع و رفرنس بوده و در روال گذر از گروه کنترل کیفیت رزیدنت‌یار با جمعی از اساتید رتبه A را به خود اختصاص داده است، امید است با مطالعه تمام مباحث پیش رو با یاری خداوند متعال پیروز و پایدار باشید.

مدیرمسئول انتشارات

با ما در تماس باشید:

۰۲۱ - ۸۸ ۹۴۵ ۲۰۸

۰۲۱ - ۸۸ ۹۴۵ ۲۱۶

آدرس الکترونیک مؤسسه رزیدنت‌یار:

www.residenttyar.com
info@residenttyar.com

در تلگرام با ما همراه باشید:

https://t.me/residenttyar

مقدمه مولف:

کتاب پیش روی شما ترجمه و خلاصه مبحث دست کمپل ۲۰۲۱ می‌باشد که از گسترده‌ترین مباحث کمپل است. سعی بنده در این بوده که مطالب مهم و کاربردی در این مجموعه گنجانده شود و تقریباً اکثر اشکال و جداول کتاب کمپل آورده شده که اولاً به تفهیم مطالب کمک کرده و ثانیاً در امتحانات بورد و ارتقا بسیار مهم است.

بی‌شک این مجموعه بدون ایراد نبوده و خوشحال می‌شوم که ایرادات و نظرات و پیشنهادات سازنده را جهت رفع و بهبود مجموعه به موسسه ارسال نمایید.

زندگی صحنه یکتای هنرمندی ماست هرکسی نغمه خود خواند و از صحنه رود
صحنه پیوسته به‌جاست خرم آن نغمه که مردم بسپارند به یاد

با تشکر

دکتر الشن تاج‌ور

تقدیم به پدر و مادر گرامی و همسر عزیزم

فهرست

فصل ۷۱ ـ Paralytic Hand ۱۳
سوالات و پاسخنامه فصل ۷۱ ..... ۶۳
فصل ۷۲ ـ Cerebral Palsy of the Hand ۸۳
سوالات و پاسخنامه فصل ۷۲ ..... ۱۰۵
فصل ۷۴ ـ Compartment Syndrome and Volkmann Contracture ۱۲۳
سوالات و پاسخنامه فصل ۷۴ ..... ۱۴۱
فصل ۷۵ ـ Dupuytren Contracture ۱۴۹
سوالات و پاسخنامه فصل ۷۵ ..... ۱۶۹
فصل ۷۶ ـ Stenosing Tenosynovitis of the Wrist and Hand ۱۸۳
سوالات و پاسخنامه فصل ۷۶ ..... ۱۹۳
فصل ۷۷ ـ Compressive Neuropathies of the Hand, Forearm and Elbow ۲۱۳

Paralytic Hand

فصل ۷۱
campbell: 71

* حس و حرکت و قدرت برای عملکردهای highly adaptive مثل pinch، grasp و hook لازم می‌باشد.
* برخی گروه‌های عضلانی به طور هماهنگ با هم عمل می‌کنند (و به صورت سینرژیک با هم می‌باشند):

a) wrist flexor، finger extensor و digital abductor

b) wrist extensor، finger flexor و digital adductor

FIGURE 71.1 Synergistic muscle movement of hand (see text).

* یک imbalance عضلانی شایع که ناشی از فلج عصب اولنا است و منجر به claw (intrinsic minus) hand deformity می‌شود:

۱) فلج فلکسورهای MCP و extensor های IP (عضلات لومبریکال و اینتراوسئوس‌ها) منجر به Ext مفاصل MCP و IP flex توسط عضلات extrinsic می‌شود.

۲) مچ دست هم توسط فلکسورهای قوی flex شده و در اثر تنودز آن سبب hyperextension مفاصل MCP می‌شود.

۳) EPL سبب add شست می‌شود (به خاطر نبود عضلات intrinsic مقابله کننده مسئول abd و opposition شست) و هیپراکستانسیون مفصل CMC1 باعث کشش روی فلکسور شست شده و مفصل IP شست به flex می‌رود.

* Sensation در claw hand بسته به علت ضایعه متفاوت است:

- در Polio نرمال است.
- در بیماری Hansen حس مختل است و گاهی به صورت توزیع glove like می‌باشد.
- در ضایعات عصبی محیطی بستگی به محل ضایعه دارد.
- در سیرنگومیلی حس به صورت پارشیل مختل است.

FIGURE 71.2 Clawing of hand caused by paralysis of intrinsic muscles. A, Long finger extensors cannot extend interphalangeal joints because metacarpophalangeal joints are hyperextended. B, Long finger extensors can extend interphalangeal joints because hyperextension of metacarpophalangeal joints has been prevented.

Principle of Tendon Transfer (T.T)

عضلاتی که جهت ترانسفر استفاده می‌شود باید شرایط زیر را داشته باشد:

۱) expandable

۲) قدرت نرمال یا خوب

۳) میزان excursion کافی

* باید سینرژیک باشد و alignment مناسب و دارای یک فانکشن باشد.

* بازتوانی عضله سینرژیک راحت‌تر است مثلاً flex مچ جهت Ext انگشت
* تأمین یک عملکرد ماژور دست مثل Ext انگشتان نباید به قیمت از دست رفتن یک عملکرد مهم دیگر مثل flex انگشتان باشد.
* قدرت عضله از ۰ تا ۵ درجه‌بندی می‌شود:

Zero: فقدان انقباض

1 (Trace): انقباض قابل لمس

2 (Poor): حرکت مفاصل ولی نه در مقابل جاذبه

3 (Fair): حرکت مفاصل در مقابل جاذبه

4 (Good): حرکت مفاصل در مقابل جاذبه و مقاومت

5 (Normal): قدرت نرمال

* بعد از ترانسفر یک درجه از قدرت عضله کاسته می‌شود بنابراین قدرت عضله انتخابی باید نرمال (5/5) یا good (4/5) باشد.
* عضله‌ای که جهت ترانسفر استفاده می‌شود باید expandable باشد مثلاً عضله براکیورادیالیس یک عضله expandable می‌باشد ولی excursion کمی دارد که برای ترانسفر به long thumb flexor می‌توان استفاده کرد (ولی ایده‌آل نیست) زیرا مختصری IP flex انگشت شست کافی است.

- Excursion عضله براکیورادیالیس را با dissect کردن تاندون آن به سمت پروگزیمال و آزاد کردن اتصالات فاشیایی آن می‌توان بیشتر کرد.

* ترانسفر براکیورادیالیس جهت flexor انگشتان مناسب نیست زیرا جهت فلکسور انگشتان excursion زیاد لازم است.

Timing of Tendon Transfer

- ترانسفر تاندون آخرین مرحله بازتوانی دست می‌باشد و باید شرایط زیر قبل T.T فراهم شده باشد.

۱) تمام بافت اسکار باید جایگزین شده باشد (در صورت نیاز با گرافت یا فلپ دارای بافت چربی).

۲) ROM پاسیو مفصل باید مقدار کافی وجود داشته باشد.

۳) malalignment استخوانی باید با استئوتومی اصلاح شود.

۴) در صورت نیاز bone graft انجام گردد.

۵) اعمال جراحی مورد نیاز برای بازگرداندن حس انجام شده باشد.

* ریکاوری قدرت عضلات بعد از آسیب‌های مختلف متفاوت است.

۱) در Polio تا ۱۸ ماه بعد از مرحله حاد انتظار ریکاوری وجود دارد.

۲) در آنومالی‌های مادرزادی تغییری با گذشت زمان رخ نمی‌دهد.

۳) در سیرنگومیلی ضعف عضلانی ممکن است حتی بعد از ترانسفر افزایش یابد.

۴) در آسیب اعصاب محیطی بسته به عصب مربوطه و محل آسیب متفاوت است.

a) عصب رادیال: در قطع عصب در وسط بازو باید ترانسفر تاندون جهت Ext انگشتان و تست و ابداکشن شست باید تا ۶ ماه بعد از نورورافی به تأخیر انداخته شود ولی ترانسفر برای Ext مچ دست بلافاصله می‌توان انجام داد تا به عنوان یک internal splint عمل کند.

b) high median nerve palsy: ریکاوری تا ۴ ماه قابل انتظار است.

low median nerve palsy: ریکاوری تا ۳ ماه قابل انتظار است. بعد از این مدت باید exploration عصب یا تاندون ترانسفر در نظر گرفته شود.

* برای Ext مچ ترانسفر پروناتور ترس به ECRB توصیه می‌شود.

Technical Consideration for Tendon Transfer

* ارزیابی عضلات علاوه بر بررسی کلینیکی قدرت عضلات قبل از عمل، در حین عمل نیز بر اساس رنگ عضله انجام می‌شود.

- رنگ عضله صورتی پررنگ یا قرمز: مناسب برای ترانسفر

* عضله ضعیف یا فلج صورتی رنگ پریده است و کوچکتر از عضله نرمال است و excursion آن کمتر از عضله نرمال است و با تحریک با pinch یا الکتروکوتری انقباض پیدا نمی‌کند. چنین عضله‌ای جهت ترانسفر مناسب نمی‌باشد.

* عضله و تاندون ترانسفر شده نباید یک acute angle بین origin عضله و اتصال جدید تاندون درست کنند. در این صورت پولی (pulley) ایجاد کرد ولی اثر عضله با ایجاد friction در پولی کاهش می‌یابد.

* هر چه تاندون مستقیم‌تر باشد، عملکرد آن مؤثرتر است.

* با جدا کردن عضله از محل اتصال آن و قبل از تاندون ترانسفر، عضله مختصری کنتراکته شده که باید حین ترانسفر، آن را مختصری سفت‌تر از حالت نرمال کشید.

* به غیر از چند استثناء، تاندون ترانسفر شده باید به صورت ساب کوتانه عبور داده شود.

* در هنگام ریلیز عضله باید مراقب نورواسکولار آن که معمولاً از $\frac{1}{3}$ پروگزیمال آن وارد می‌شود، باشیم.

* در موارد split transfer باید tension هر دو split با هم برابر باشند زیرا اعمال اثر انقباض روی split با تنشن کم ضعیف خواهد بود.

* هر چه تاندون به نقطه‌ای در دیستال‌تر به مفصل متصل گردد، قدرت اعمال شده بیشتری روی آن مفصل خواهد داشت.

* هر چه زاویه اتصال تاندون به استخوان بیشتر باشد، قدرت و عملکرد آن بهتر می‌شود.

* معمولاً عضله و استخوانی که روی مفصل اثر می‌گذارند به موازات هم هستند و استثناء آن دو عضله است:

۱) Supinator

۲) پروناتور کوادراتوس

Restoration of Pinch

جهت اعاده pinch باید opposition of thumb و adduction of thumb و abduction of index را فراهم کرد.

A) Restoration of Thumb Opposition

- آپوزیشن شست معمولاً در polio و فلج عصب مدین به صورت کامل یا پارشیل از دست می‌رود.

- آپوزیشن شست به عضلات اینترنسیک شست به ویژه APB (Abductor Pollicis Brevis) بستگی دارد.

سایر نیازها برای opposition:

۱) stable کردن مفصل MCP و IP شست به دو صورت:

a) dynamic به وسیله عضلات extrinsic که به صورت طبیعی انجام می‌شود.

b) static به واسطه آرترودز یا تنودز به علت نبود عضلات extrinsic

۲) متحرک بودن مفصل CMC شست

* Thumb opposition یک حرکت complex باشد که با هماهنگی اجزاء زیر به دست می‌آید:

۱) ابداکشن پالمار شست (فاصله گرفتن از سطح پالمار انگشت ایندکس)

۲) MCP Flexion

۳) Internal Rotation (Pronation) و

۴) Radial Deviation فالنکس پروگزیمال

۵) حرکت شست به سمت انگشتان

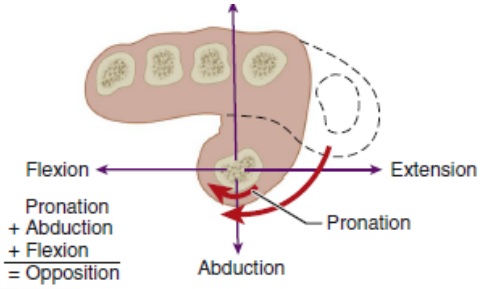

FIGURE 71.13 Adduction and abduction of thumb are in plane perpendicular to palm. Flexion and extension of thumb are in palmar plane. Pronation and supination are rotation of thumb around its longitudinal axis. Opposition is complex of abduction, flexion, and pronation of first metacarpal (and flexion and abduction of proximal phalanx and extension of distal phalanx). (Redrawn from Smith RJ: Extensor carpi radialis brevis tendon transfer for thumb abduction: a study of power pinch, *J Hand Surg* 8A:4, 1983.)

نکته: مهم‌ترین عضله مشارکت کننده در opposition عضله APB است پس باید تاندون ترانسفر شده به APB متصل شود.

* برای اعاده opposition شست باید دو کار اساسی انجام داد:

۱) اصلاح دفرمیتی‌های شست

۲) سپس تاندون ترانسفر مناسب

Correction of Thumb Deformity

- دفرمیتی‌ها یا ناتوانی‌های شست قبل یا حین عمل ترانسفر تاندون اصلاح شود.

۱) به عنوان جایگزین opposition، ادداکشن شست توسط EPL ممکن است به یک عادت تبدیل شود و در این موارد از adduction و Ext شست با flex تیپ انگشت شست به سمت قاعده بند پروگزیمال انگشت ایندکس pinch انجام می‌شود (به جای تیپ انگشت ایندکس، در قاعده انگشت ایندکس pinch انجام می‌شود). این حالت که در فلج عضلات اینترنسیک رخ می‌دهد، EPL به مرور زمان به عنوان adductor عمل کرده و به تدریج به وب اول بین انگشت ایندکس و شست جابه‌جا می‌شود و سبب Fixed adduction and Ext. rotational deformity می‌شود و باید قبل از T.T اصلاح شود.

:Rx

- ابتدا بریدن فاشیای بین متاکارپ‌های اول و دوم در فضای وب اول و stripping ساب پریوستئال متاکارپ اول است.

- در موارد شدیدتر:

۱. Z-plasty وب اول

۲. Rotational osteotomy و ریلیز وب اول

۳. به عنوان آخرین راه‌حل آرترودز CMC1

- بعد از آرترودز CMC1 هم می‌توان T.T انجام داد زیرا هنوز مقداری mobility در مفاصل پروگزیمال‌تر وجود دارد ولی اگر mobility مطلوب‌تر از stability باشد می‌تواند به جای آرترودز، تراپزیوم را excise کرد.

۲) مورد دیگری که باید قبل از T.T اصلاح شود ناپایداری مفاصل MCP و IP شست است.

- که با تاندون ترانسفر به FPL و EPL و APL پایداری دینامیک ایجاد می‌شود.

- ولی اگر با T.T پایداری دینامیک کافی ایجاد نشود باید آرترودز MCP انجام شود.

* اندیکاسیون آرترودز MCP:

۱) اگر ترانسفر عضلات پایداری دینامیک کافی ایجاد نکند.

۲) شل بودن کپسول یا لیگامان‌های مفصلی که ناپایداری ایجاد کند.

۳) ترانسفر به مکان نامناسب برای اصلاح opposition انجام شده باشد که باعث هیپراکستانسیون یا هیپرفلکشن مفصل MCP شده باشد.

* آرترودز MCP در Flex 15° و کمی IR انجام می‌شود تا امکان pinch بین نوک شست و ایندکس فراهم شود (یادآوری: در مبحث آرتریت: Flex 25°).

* آرترودز IP شست در صورت Fixed F.C اندیکاسیون دارد و در Flex 20° انجام می‌شود.

Tendon Transfer to Restore Opposition

مسیر ترانسفر تاندون معمولاً از سمت اولنای مچ و کف دست به سمت انگشت شست می‌باشد و معمولاً به یک پولی نیاز می‌باشد.

a) پولی دینامیک: ترانسفر تاندون با عبور دور تاندون FCU، لوپ می‌کنیم.

b) پولی استاتیک: یک لوپ از قسمت دیستال FCU

۱) عضله انتخابی جهت ترانسفر FDS انگشت ایندکس می‌باشد. به شرطی که خود عضله FDS قدرت مناسب داشته و FDP انگشت ایندکس هم قدرت کافی جهت flex انگشت ایندکس در غیاب FDS را داشته باشد.

۲) انتخاب دوم: FDS انگشت میانی

۳) انتخاب سوم: EIP (وقتی تاندون‌های فلکسور جهت ترانسفر مناسب نباشد).

* سایر گزینه‌های ممکن جهت ترانسفر (که همگی نیاز به گرافت تاندونی جهت رسیدن به محل اتصال در شست دارند):

۴) ECU

۵) ECRL

۶) Palmaris longus

* از اکستانسورهای مچ در صورتی می‌توان جهت ترانسفر استفاده کرد که سایر اکستانسورهای مچ قوی باشند و جهت ترانسفر به محل دیگری لازم نباشد.

۷) انتخاب دیگر ترانسفر abductor digiti quinti به محل APB می‌باشد.

* مزایای این ترانسفر:

a) mass و excursion مشابه APB دارد.

b) از نظر زیبایی مناسب است چون قسمت آتروفی شده تنار را پر می‌کند.

c) نیاز به پولی ندارد.

* در صورت high median nerve palsy یا فلج شبکه براکیال که عضلات FDS فلج می‌باشد، می‌توان با روش معمول FDS را ترانسفر کرد و سپس FCU را به FDS (به عنوان موتور) سوچور کرد.

* از ترانسفر P.L در صورت ضعف opposition شست ثانویه به فلج عصب مدین در سندرم تونل کارپال می‌توان استفاده کرد. از مزایای این ترانسفر: نزدیکی آن به عصب مدین می‌باشد که با یک انسزیون می‌توان هم عصب را ریلیز کرد و هم ترانسفر تاندون انجام داد ولی این ترانسفر جهت high median palsy مناسب نیست.

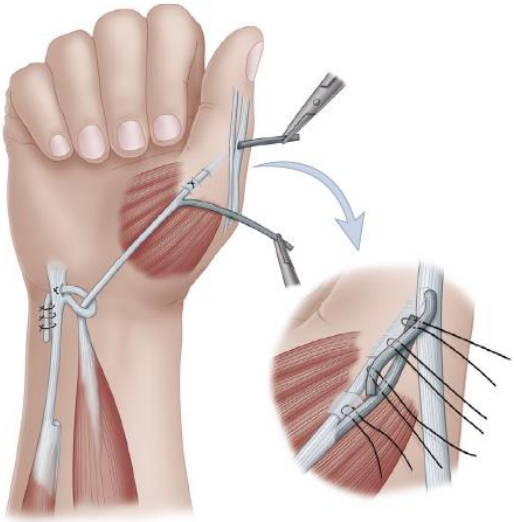

FIGURE 71.4 Riordan transfer to restore opposition (see text). **SEE TECHNIQUE 71.1.**

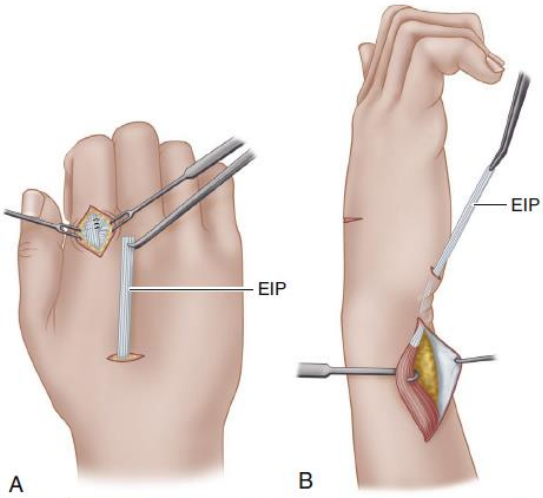

FIGURE 71.6 **A, Tendon of the extensor indicis proprius (EIP) has been severed from extensor hood, and hood is carefully repaired. B, Through incision on ulnar aspect of forearm, wide fascial excision is carried out, and EIP muscle is transposed superficial to extensor carpi ulnaris through subcutaneous tissue.** (Redrawn from Burkhalter WE, Christensen RJ, Brown P: Extensor indicis proprius opponensplasty, *J Bone Joint Surg* 55A:725, 1973.) **SEE TECHNIQUE 71.3.**

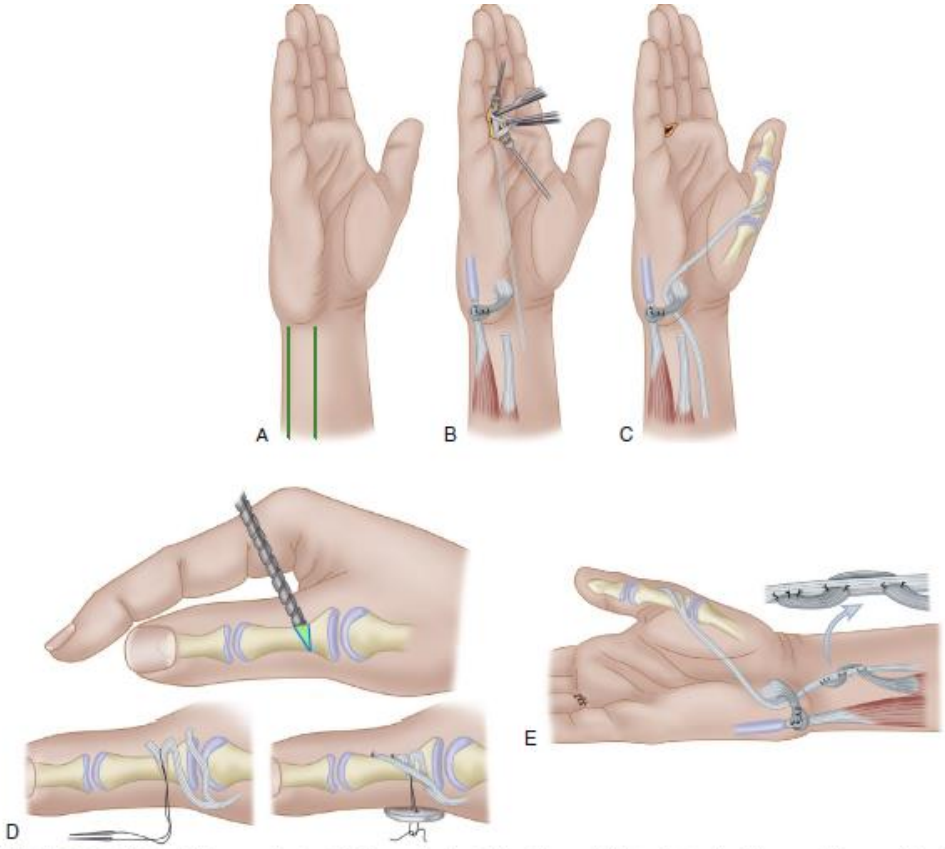

FIGURE 71.8 **A,** Two incisions made at wrist. **B,** Through volar incision, flexor sublimis tendon to ring finger and flexor carpi ulnaris tendon are exposed. Through ulnar incision, extensor carpi ulnaris is exposed. Flexor carpi ulnaris tendon is divided 4 cm from its insertion, and free end of distal segment is sutured to extensor carpi ulnaris. Flexor digitorum sublimis tendon to ring finger is exposed through transverse incision at proximal flexor crease of finger, and its two slips are divided. **C,** Tendon of flexor digitorum sublimis to ring finger is drawn proximally through volar incision at wrist, threaded through pulley, and passed through subcutaneous tissue to metacarpophalangeal joint of thumb. **D,** Two slips of transferred tendon are secured to base of proximal phalanx. Hole is made through proximal phalanx in ulnar-to-radial direction and is enlarged on ulnar side to accept loop of one tendon slip, which is secured with pull-out suture. **E,** After transfer has been secured to thumb phalanx, tension is adjusted (see text), and proximal segment of flexor carpi ulnaris tendon is sutured to transferred tendon. (Redrawn from Groves RJ, Goldner JL: Restoration of strong opposition after median-nerve or brachial plexus paralysis, *J Bone Joint Surg* 57A:112, 1975.) **SEE TECHNIQUE 71.4.**

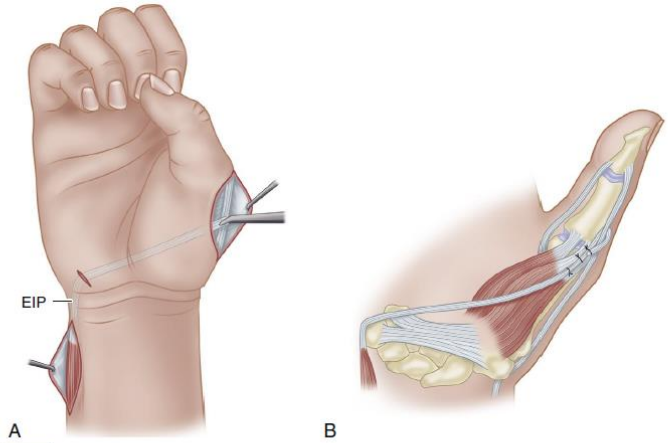

FIGURE 71.7 **A,** Tendon of extensor indicis proprius (EIP) is brought out in area of pisiform and passed again subcutaneously across palm to thumb. **B,** Method of attachment to thumb using abductor pollicis brevis tendon, metacarpophalangeal joint capsule, and extensor pollicis longus tendon over proximal phalanx. (Redrawn from Burkhalter WE, Christensen RJ, Brown P: Extensor indicis proprius opponensplasty, *J Bone Joint Surg* 55A:725, 1973.) **SEE TECHNIQUE 71.3.**

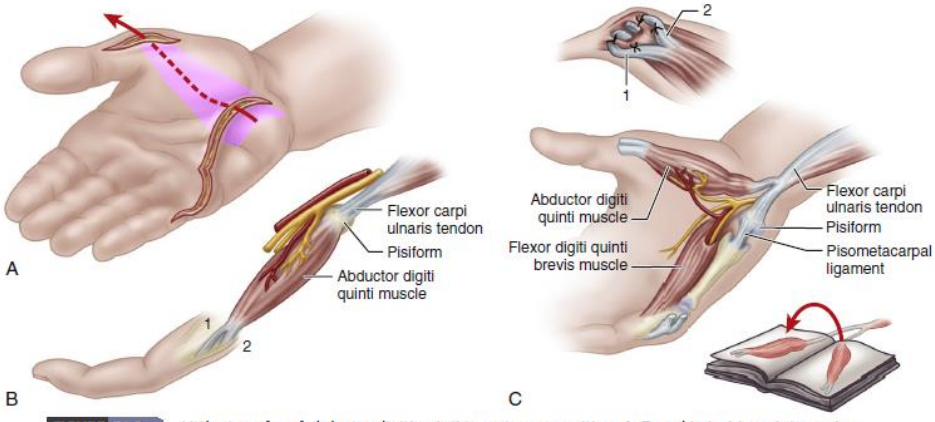

FIGURE 71.9 Littler transfer of abductor digiti quinti to restore opposition. **A,** Two skin incisions. Intervening skin *(shaded area)* is undermined, creating pocket to receive transfer. **B,** Anatomy of abductor digiti quinti. Neurovascular bundle is located proximally on deep surface of muscle. Muscle inserts on proximal phalanx *(1)* and extensor tendon *(2)* of little finger. **C,** Origin of muscle is freed from pisiform but not from flexor carpi ulnaris tendon. Muscle is folded over about 170 degrees and is passed subcutaneously to thenar area, and its two tendons of insertion (1 and 2) are sutured to abductor pollicis brevis tendon. (Modified from Littler JW, Cooley SGE: Opposition of the thumb and its restoration by abductor digiti quinti transfer, *J Bone Joint Surg* 45A:1389, 1963.) **SEE TECHNIQUE 71.6.**

Restoration of Adduction of the Thumb

- Pinch قوی نیازمند opposition و adduction شست دارد.

- بعد از قرار گرفتن نوک شست در مقابل نوک انگشت ایندکس توسط opposition، نیروی adduction قوی جهت انجام pinch قوی ضروری است.

- در صورت فلج adductor pollicis مانند فلج عصب اولنار، pinch قوی توسط انگشت ایندکس و میانی غیرممکن می‌شود و انگشت شست را جهت pinch کردن با انگشت Ring و کوچک را نمی‌توان داخل کف دست برد.

- جهت جبران آن توسط FPL، IP به هیپرفلکشن جهت pulp pinch (Froment sign) و MCP به هیپراکستانسیون در نتیجه imbalance نیروهای اکستانسور می‌رود (Jeanne sign).

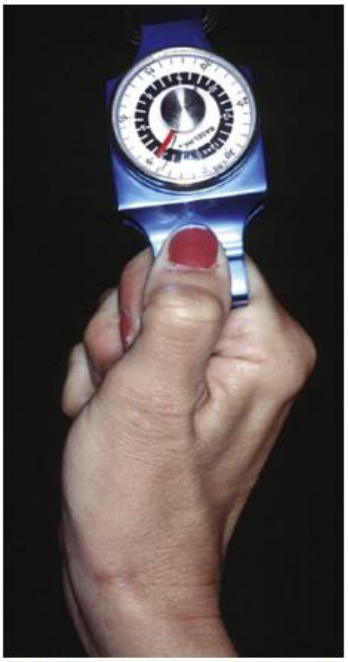

FIGURE 71.10 Jeanne sign (see text).

تاندون ترانسفرهای پیشنهادی:

a) در صورت نبود adduction به تنهایی (اغلب به علت فلج عصب اولنا) براکیورادیالیس یا یکی از اکستانسورهای رادیال مچ دست را بعد از تطویل با گرافت تاندونی، از میان فضای

اینتراوسئوس سوم عبور داده و از کف دست به تاندون اداکتور شست متصل می‌گردد. معمولاً یک ترانسفر هم جهت Abd انگشت ایندکس هم به صورت همزمان انجام می‌شود.

* ترانسفر Brachioradialis از فضای سوم (Boges transfer)

* ترانسفر ECRB از فضای دوم (Smith transfer)

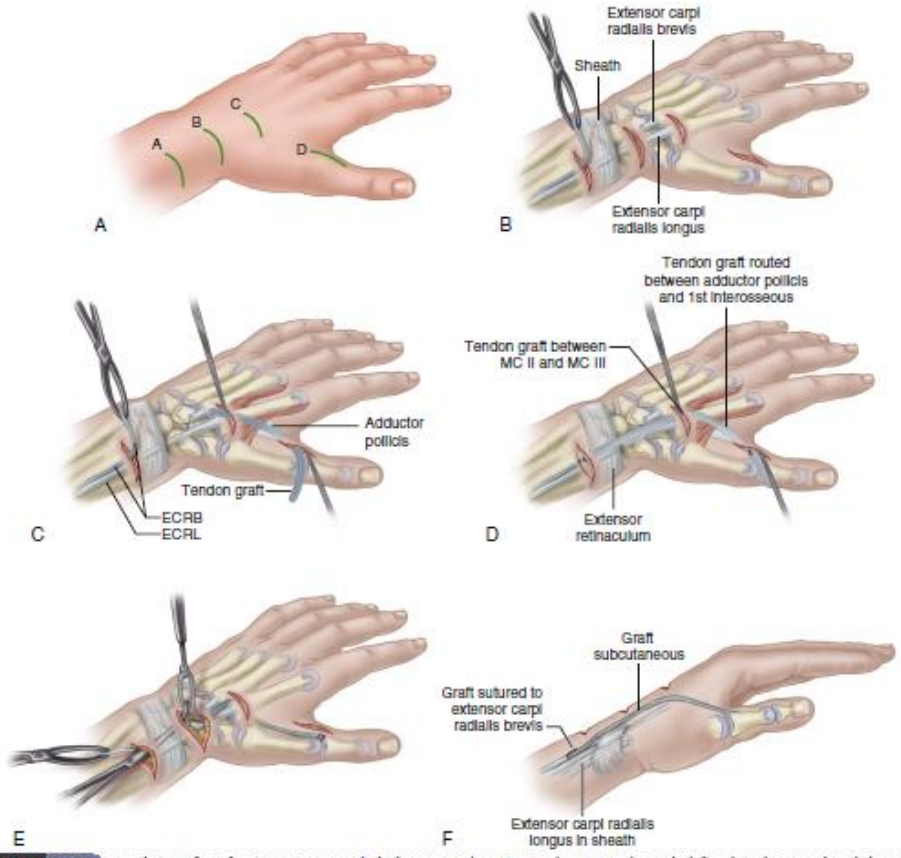

FIGURE 71.14 Smith transfer of extensor carpi radialis brevis tendon. **A,** Usual incisions (*A* and *B*) for detaching and withdrawing extensor carpi radialis brevis, channeling tendon graft through second interspace (*C*), and attaching graft to tendon of adductor pollicis (*D*). **B,** Extensor carpi radialis brevis is transected distally and withdrawn proximal to dorsal retinacular ligament ("sheath"). **C,** Tendon graft (palmaris longus or plantaris) is passed deep to adductor pollicis and between second and third metacarpals. **D,** Tendon graft is sutured to adductor tendon. **E,** Proximal end of tendon graft is passed subcutaneously to proximal incision. **F,** Tendon graft sutured proximally to extensor carpi radialis brevis with thumb adducted and wrist at 0 degrees of extension. Extensor carpi radialis brevis is at resting length. Graft is made slightly longer if thenars are paralyzed. (Redrawn from Smith RJ: Extensor carpi radialis brevis tendon transfer for thumb abduction: a study of power pinch, *J Hand Surg* 8A:4, 1983.) **SEE TECHNIQUE 71.8.**

FIGURE 71.12 Boyes transfer of brachioradialis or radial wrist extensor to restore thumb adduction (see text). SEE TECHNIQUE 71.7.

b) نبود opposition و adduction شست:

- ترانسفری که برای اعاده opposition انجام می‌گیرد، صورت گرفته ولی محل ایجاد پولی که نباید نزدیک پیزیفرم باشد، بلکه به دیستال‌تر منتقل می‌شود تا علاوه بر opposition، عملکرد adduction را اعاده کند.

تکنیک ترجیحی، modified Royle-Thompson با استفاده از FDS انگشت Ring می‌باشد که از کف دست، دیستال و زیر لیگامان عرضی مچ دست خارج و از کف دست عبور داده می‌شود و به Adductor شست متصل می‌گردد. در این روش لیگامان عرضی مچ دست به عنوان پولی عمل می‌کند. عیب این روش این است که Abd و MCP pronation شست به طور صحیح اعاده نمی‌شود که به عنوان روش جایگزین از ترانسفر Brand می‌توان استفاده کرد.

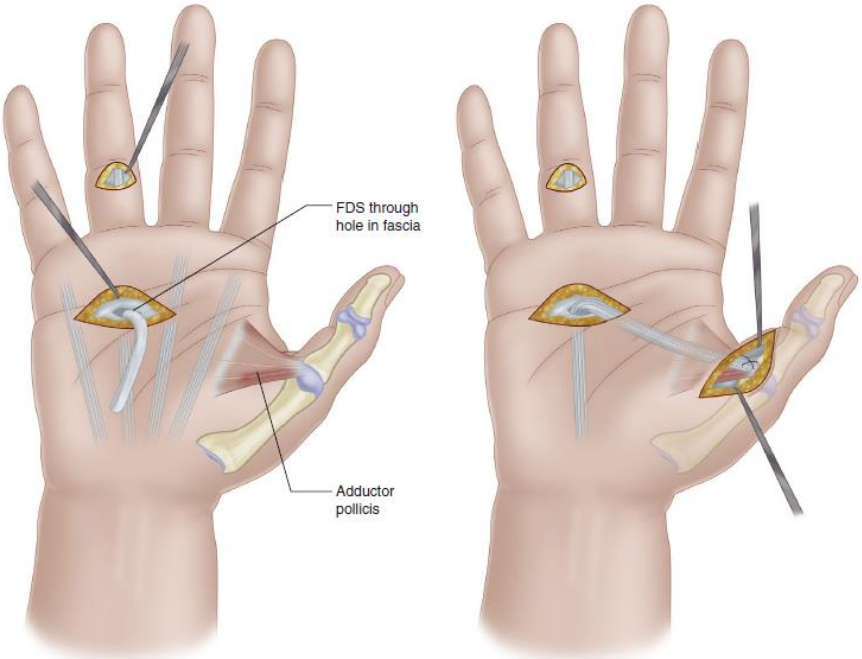

FIGURE 71.11 Brand transfer (see text).

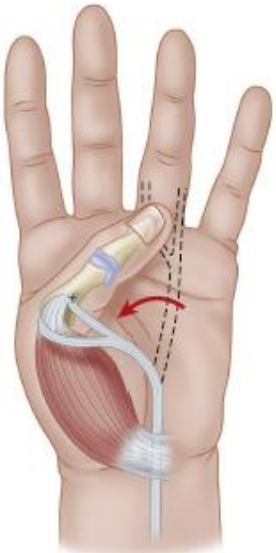

FIGURE 71.15 Modified Royle-Thompson transfer to restore thumb adduction (see text). **SEE TECHNIQUE 71.9.**

c) فقدان index abduction و thumb abduction

FDS انگشت Ring را split کرده و یکی را به adductor شست و دیگری را به اولین عضله اینتراوسئوس دورسال ترانسفر می‌کنیم.

Restoration of Abduction of the Index Finger

- برای یک Thumb-index pinch قوی باید MCP انگشت ایندکس stability کافی داشته باشد.
- Abduction انگشت ایندکس همچنین برای فعالیت‌هایی مثل پیانو زدن و تایپ کردن لازم است.
- در Polio به طور شایع Abd انگشت ایندکس مختل می‌شود.
- برای ترانسفر باید تاندون مورد نظر به محل insertion اولین عضله دورسال اینتراوسئوس متصل گردد.
- تاندون‌های انتخابی برای ترانسفر:

۱) EIP

۲) EPB

۳) PL

۴) FDS (در مواقعی که دست از سایر نظر قوی باشد).

۵) یکی از slip های APL (یکی از slip هایی که به قاعده متاکارپ متصل نیست).

* هیچ‌کدام از ترانسفرهای فوق، pinch قوی ایجاد نمی‌کنند.
* APL معمولاً ۲ یا ۳ slip دارد که slip اصلی به قاعده متاکارپ و slip های فرعی به تراپزیوم یا APB متصل می‌شود.

Restoration of Intrinsic Function of the Fingers

علل آن:

۱) بیماری‌های پارالیتیک

۲) low median and ulnar palsy

۱) فلج Low median and ulnar باعث فلج انتخابی در عضلات intrinsic و سالم ماندن عضلات بلند extrinsic شده که به صورت unopposed عمل می‌کنند و منجر به claw hand می‌شود.

۲) از دست رفتن قدرت عضلات intrinsic سبب hyperext در مفاصل MCP شده و فقدان flex در MCP سبب کاهش قدرت grasp در حدود ۵۰٪ می‌شود.

در این نوع فلج MCP ها فقط وقتی فلکس می‌شوند که IP ها کاملاً فلکس شده باشند. وقتی می‌خواهد جسم بزرگ را grasp کند ابتدا انگشتان کاملاً flex می‌شوند و باعث هل دادن جسم به جای grasp آن می‌شود. به این مانور roll-up maneuver می‌گویند.

FIGURE 71.17 Intrinsic paralysis results in failure to grasp large objects.

۳) قدرت Pinch هم کاهش می‌یابد. زیرا لیگامان‌های کولترال MCP انگشتان در Ext، lax می‌باشند و عضلات اینترنسیک که سبب lateral stability می‌شوند، فلج هستند.

* Divergence انگشتان به صورت اتوماتیک با Ext توسط اکستانسورهای بلند انگشتان و convergence انگشتان به صورت اتوماتیک با flex توسط flexor های بلند انگشتان حین grasp اشیاء ایجاد می‌شود.

* جهت پایداری مفاصل MCP در Ext به ویژه مقاومت انگشت ایندکس حین pinch در مقابل فشار انگشت شست، عضلات اینترنسیک ضروری است.

نکته: عضلات اینتراوسئوس و لومبریکال به صورت نرمال سبب flex مفاصل MCP و Ext مفاصل IP می‌شوند. عضلات بلند انگشتان در صورتی می‌توانند سبب Ext انگشتان شوند که MCP در حالت hyperextension نباشد و این اساس جراحی‌هایی است که در فلج عضلات اینترنسیک انجام می‌شود (پایداری MCP). این پروسیجرها شامل:

۱) Capsuloplasty (Zancolli)

۲) Tenodesis (Riordan)

۳) bone block (Mikhail)

۴) Arthrodesis

۵) Tendon Transfer

* روش جراحی انتخابی بستگی به ۱) عضلات موجود جهت ترانسفر، ۲) مقدار Passive ROM انگشتان و مچ دست و ۳) نظر و تجربه جراح دارد.

* Bouvier maneuver تکنیکی جهت ارزیابی توانایی مکانیسم اکستانسوری می‌باشد. اگر با بلوک مکانیکی هیپراکستانسیون MCP بیمار قادر به Ext انگشتان باشد، تست Bouvier مثبت و مکانیسم اکستانسورها کارآمد است و پروسیجرهای static جهت بلوک هیپراکستانسیون MCP مثل کپسولوپلاستی Zancolli کفایت می‌کند ولی اگر تست منفی باشد یعنی مکانیسم اکستانسوری ناکارآمد می‌باشد و نیاز به پروسیجرهای دینامیک جهت Ext مفاصل IP علاوه بر اصلاح هیپراکستانسیون MCP ها دارد.

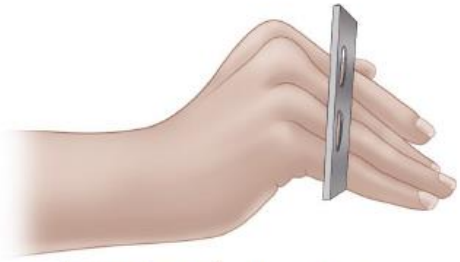

FIGURE 71.31 Bouvier's test.

* نکته: Flex مچ دست جهت IP Ext به صورت عادتی بعد از فلج عضلات اینترنسیک رخ می‌دهد (فلکشن عادتی).

پروسیجرهای تقویت عضلات اینترنسیک

۱) Modified Bunnell Procedure

Split کردن تاندون FDS انگشت Ring به چهار split و انتقال آن‌ها به آپونوروز اکستانسوری در سمت رادیال انگشت ۲ تا ۵.

- اگر فلکسورهای انگشتان و فلکسورها و اکستانسورهای مچ دست قوی باشند و فلکشن عادتی در مچ دست وجود نداشته باشد این پروسیجر انتخابی است.