



سرشناسه	کمیجانی، مهدی، ۱۳۶۸-
عنوان و نام پدیدآور	شکستگی‌های اندام تحتانی ۲ کتاب جامع آمادگی آزمون ارتقاء و مورد ۱۴۰۲ ترجمه و تلخیص مهدی کمیجانی.
مشخصات نشر	تهران: کاردیا، ۱۴۰۲.
مشخصات ظاهری	۳۶۸ ص: مصور.
شابک	978-622-5815-57-5: ۷,۴۷۰,۰۰۰ ریال
وضعیت فهرست نویسی	فیبیا
یادداشت	کتاب حاضر برگرفته از کتاب " " [2020] 9th ed., <i>Rockwood and Green's fractures in adults</i> به ویراستاری پل تورنتا... او دیگران است.
موضوع	شکستگی استخوان Fractures شکستگی استخوان -- آزمون‌ها و تمرین‌ها Fractures -- Examinations, questions, etc. اندام‌های فوقانی و تحتانی -- شکستگی Extremities (Anatomy) -- Fractures اندام‌های فوقانی و تحتانی -- شکستگی -- آزمون‌ها و تمرین‌ها Extremities (Anatomy) -- Fractures -- Examinations, questions, etc.
شناسه افزوده	تورنتا، پل
شناسه افزوده	Tornetta, Paul, III
رده بندی کنگره	RD1۰۱
رده بندی دیویی	۱۵/۶۱۷
شماره کتابشناسی ملی	۸۸۱۴۶۴۱

عنوان کتاب: شکستگی اندام تحتانی خلاصه درس به همراه مجموعه	چاپ و لیتوگرافی: رزیدنت یار
سؤالات آزمون ارتقاء و مورد ار توپدی با پاسخ تشریحی	نوبت چاپ: اول ۱۴۰۲
Rockwood and Green's Fractures in Adults 2020 edition 9	تیراز: ۱۰۰ جلد
ترجمه و تلخیص: دکتر مهدی کمیجانی	شابک: ۵-۵۷-۵۸۱۵-۶۲۲-۹۷۸
ناشر: انتشارات کاردیا	بهاء: ۷۴۷۰۰۰ تومان
طراح و گرافیست: رزیدنت یار	
حروفچین و صفحه آرا: رزیدنت یار - منیره امیری مقدم	

آدرس: تهران میدان انقلاب - کارگرنوبی - خیابان روانمهر - بن بست دولتشاهی پلاک ۱ واحد ۱۸
شماره تماس: ۰۲۱-۶۶۴۱۹۵۲۰، ۰۲۱-۸۸۹۴۵۲۰۸، ۰۲۱-۸۸۹۴۵۲۱۶ / www.residenttyar.com

هر گونه کپی برداری از این اثر پیگرد قانونی

شکستگی‌های اندام تحتانی ۲

کتاب جامع آمادگی آزمون ارتقاء و بورد ۱۴۰۲
Rockwood and Green' s Fractures in Adults 2020 edition 9

ترجمه و تلخیص

دکتر مهدی کمیجانی

۵ درصد برتر بورد تخصصی ۱۳۹۹

دانشگاه علوم پزشکی تهران

پاسخدهی به سوالات ۱۴۰۲

دکتر فرزاد وثوقی

جراح و متخصص ارتوپدی

رتبه بورد تخصصی ارتوپدی ۱۴۰۱



فهرست مطالب

۱۱.....	فصل ۵۱- Hip Dislocation And Femoral Head Fx
۲۹.....	سوالات و پاسخنامه فصل ۵۱
۵۵.....	فصل ۵۲- Femoral Neck Fx
۷۹.....	سوالات و پاسخنامه فصل ۵۲
۱۲۳.....	فصل ۵۳- Trochantric Hip Fracture
۱۴۷.....	سوالات و پاسخنامه فصل ۵۳
۱۷۱.....	فصل ۵۴- Subtrochanteric Femur Fx
۱۸۱.....	سوالات و پاسخنامه فصل ۵۴
۱۹۹.....	فصل ۵۶- Femoral Shaft Fx
۲۲۹.....	سوالات و پاسخنامه فصل ۵۶
۲۶۹.....	فصل ۵۹- Patellar Fx
۲۸۷.....	سوالات و پاسخنامه فصل ۵۹
۳۰۹.....	فصل ۶۱- Tibial Plateau Fx
۳۲۹.....	سوالات و پاسخنامه فصل ۶۱

کلیات

- ۱) ۹۵٪ بیماران آسیب همراه دیگری دارند.
- ۲) دو عارضه شایع آن عبارتند از:
الف) OA (شایع‌ترین)
ب) AVN (سوال ارتقا)
- ۳) در رفتگی ۹ Pos برابر شایع‌تر از در رفتگی Ant است.
- ۴) IR + flex + Add سبب Pure Pos. Dx می‌شود و Add نسبی + flex نسبی + IR نسبی سبب Fx/Dx می‌شود که فx آن به صورت Pos. wall فx یا به صورت فx سرفمور است (مهم).
- ۵) در رفتگی قدامی بیشتر در موتورسواران دیده می‌شود. مکانیزم آن Flex+ER+hyper Abd یا Ext هیپ است. اگر هیپ در Ext بوده باشد سبب نوع supra public و اگر در flex بوده باشد سبب نوع infra public می‌شود (مهم).
- ۶) کاهش آنته ورشن مانند IR عمل می‌کند و در صورت وارد آمدن تروما بیشتر سبب Pure Pos. Dx می‌شود و افزایش آنته ورژن بیشتر سبب Pos. Fx/Dx می‌شود (مهم).
- ۷) در ورزشکاران که با زانوی flex شده زمین می‌خورند، گاه Pos. hip Sx رخ می‌دهد که در MRI به صورت: الف) وجود هماتروز؛ ب) قطعه کوچک کنده شده از دیواره خلفی؛ ج) پارگی لیگامان ایلیوفمورال خود را نشان می‌دهد. احتمالاً این ورزشکاران از قبل femuroacetabular impingement داشته‌اند به خصوص آنهایی که درد دائم هیپ دارند و قادر به بازگشت به فعالیت نیستند (مهم).
- ۸) گاه استرس فx سر فمور رخ می‌دهد به ویژه در افراد استئوپنیک یا در افراد جوان با کار سنگین مثل نظامی‌ها. این فxها را subchondral impaction یا fx insufficiency گویند و در MRI اغلب تشخیص



داده می‌شوند به صورت Subchondral impaction. به ندرت در گرافی کلایس دیده می‌شود. پروگنوز اغلب خوب است و درصد کمی نیاز به THA خواهند داشت (سوال مورد).

آسیب‌های همراه

- (۱) بین Pos. Dx و آسیب آئورت توراسیک ارتباط وجود دارد.
- (۲) ۲۵٪ بیماران زانو دارند بیشتر به صورت:
الف) fx پاتلا
ب) Pos. Knee Dx
ج) چارگی Lig‌های صلیبی به ویژه PCL
د) لاسراسیون عرضی قدام زانو (سوال ارتقا).
- (۳) شاید تنها علامت آسیب عصب سیاتیک کاهش قدرت eversion مچ پا باشد فلذا فورس eversion چک شود.
- (۴) در Dx قدامی هیپ احتمال آسیب به عروق فمورال هست پس نبض‌های دیستال چک شوند.
دقت شود در دررفتگی قدامی برخلاف دررفتگی خلفی اندام در اکسترنال روتیشن قرار می‌گیرد و مقداری فلکشن و ابداکشن دارد
در رفتگی هیپ می‌تواند همراه با کبودی یا لاسراسیون عرضی قسمت قدامی زانو باشد

رادیولوژی

- (۱) در Ant. Dx در نمای AP لگن سرفمور سمت در رفته بزرگ‌تر از سر فمور سمت مقابل دیده می‌شود و در Pos. Dx سر سمت در رفته کوچکتر از سر سمت سالم دیده می‌شود. علت فاصله سر فمور با کاست است.
- (۲) در Ant Dx سر مدیال یا inf به استابولوم دیده می‌شود.
- (۳) در بیمار با Dx هیپ اگر شک به fx گردن فمور در گرافی نداریم و همچنین بیمار مشکوک به آسیب همراه به لگن (مانند APC لگن) یا فمور یا زانو یا پروگزیمال تیبیا (که انجام مانور CR را غیرممکن می‌کنند) نیست قبل از انجام CR تنها همان گرافی رخ لگن کافی است و نیاز به بررسی رادیولوژیک بیشتری ندارد. ولی اگر شک به fx همزمان گردن داریم باید گرافی رخ لگن در ۱۵ درجه IR یا بهتر

فصل ۵۲

Section 52

Femoral Neck Fx

کلیات

- (۱) تنها ۱۵٪ آنها بدون جابجایی هستند. خطر بروز fx گردن فمور برای دومین بار در یک زن ۱۰٪ و در یک مرد ۵٪ است و در اکثر موارد تیپ fx جدید همان تیپ fx قبلی است.
- (۲) ریسک فاکتورهای بروز fx گردن شامل:
سابقه خانوادگی fx استئوپروتیک، BMI > ۱۸/۵ (نه چاقی)، سطح فعالیتی پایین بیمار. سیگار، الکل، سابقه FX قبلی استئوپروتیک در بیمار، عوامل نژادی، سلیاک. هیپرپاراتیروئیدی، هیپوتیروئیدی، هیپرتیروئیدی، بیماری مزمن کلیوی یا کبدی. دیابت بویژه نوع ۱، HIV، آرتريت روماتوئید، سابقه آسیب نخاعی، MS، افسردگی، آسیب مغزی قبلی، بی‌اشتهایی عصبی.
- (۳) برخی داروهایی که سبب افزایش خطر fx گردن فمور می‌شوند:
کورتون چه خوراکی چه استنشاقی، SSRI، PPI، آنتی‌آروماتازها. مهارکننده‌های GnRH، تiazولیدین دیون‌ها. OCPهای دارای پروژسترون‌های طولانی اثر مانند آمپول Depoprovera.
- (۴) در یک مطالعه نشان داده شد که به ازای هر انحراف معیار کاهش در تراکم استخوان گردن خطر شکستگی را ۲.۶ برابر افزایش می‌دهد.
مطالعات اخیر نشان داده‌اند که میزان بروز شکستگی گردن فمور رو به کاهش است که برخی عوامل مثل افزایش BMI، استفاده از داروهای antiresorptive و برخی داروهای مانند تiazیدها، بتا بلاکر، ACEI و CCB است که میزان fragility fracture را کاهش می‌دهد

مکانیزم

مکانیزم شایع fxهای گردن فمور ER است. با ER کپسوب قدامی هیپ سفت می‌شود و در حالی که سر در استابولوم ثابت می‌ماند گردن ER شده و سبب بروز fx می‌شود. ER علت وقوع Pos comminution



نیز هست. محل شایع‌ترین fx ساب‌کاپیتال است. ضعیف‌ترین قسمت‌های گردن فمور در کل قسمت پروگزیمال و Sup. Lat آن است (مهم).
در مطالعه‌ای بر روی ۲۰۰۰ شکستگی هیپ تنها در ۴ درصد شکستگی همزمان وجود داشت که شایع‌ترین آنها شکستگی دیستال رادیوس و شکستگی پروگزیمال هومروس بودند
حدود ۳ تا ۵ درصد شکستگی‌های گردن فمور در سن زیر ۶۰ سال و با ترومای با انرژی زیاد ایجاد می‌شود که بیشترین همراهی بین شکستگی گردن فمور و شفت فمور همان طرف می‌باشد.
افراد مسن سرحال و سالم حین زمین خوردن بیشتر به سمت جلو می‌افتند و در آنها fx‌های دیستال رادیوس و پروگزیمال هومروس شایع‌تر است ولی افراد مسن Frail بیشتر به پهلو زمین می‌خورند و احتمال fx‌های پروگزیمال فمور در آنها بیشتر است.

گذاشتن تراکشن

امروزه توصیه نمی‌شود. در گذشته گفته می‌شد که سبب:

- الف) کاهش درد بیمار
- ب) کاهش آسیب به بافت نرم
- ج) کمک به حفظ Rx
- د) افزایش شانس بدست آوردن Rx آناتومیک سر عمل می‌شود ولی امروزه این موارد رد شده و توصیه نمی‌شود.

تست‌های آزمایشگاهی مورد نیاز

قبل عمل CBC، الکترولیت‌ها و BG/Rh چک شوند در سن بیشتر از ۶۰ سال یا سن کمتر از ۶۰ سال با هرگونه سابقه بیماری قلبی ECG گرفته شود. هرچند که بررسی قلبی تغییری در پلان ما ایجاد نمی‌کند و فقط سبب تاخیر جراحی افزایش طول مدت بستری و افزایش عوارض می‌شود.

رادیولوژی

- ۱) ۲٪ موارد fx‌های گردن فمور Occult هستند یعنی بیمار علائم دارد ولی در گرافی چیزی دیده نمی‌شود. روش ارجح برای تشخیص آن، MRI است به چند دلیل:
 - الف) حساس‌تر و دقیق‌تر از بون اسکن است.

کلیات

- ۱) ناحیه اینترتروکانتریک (Peritrochanteric یا Peritrochanteric) از قسمت اکستراکپسولر قاعده گردن تا LT پروگزیمال به شروع کانال مدولاری را شامل می‌شود.
- ۲) شایع‌ترین ایف‌x که تحت جراحی قرار می‌گیرد، می‌باشد.

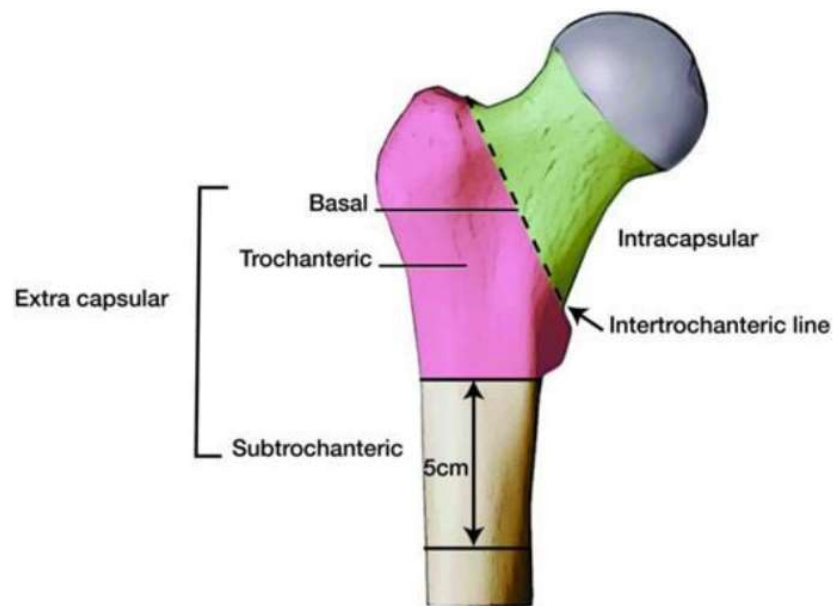


Figure 53-1 Basic classification of proximal femur fractures.

نکته: در ۴ درصد موارد شکستگی‌های همراه با شکستگی تروکانتریک وجود دارد که شایع‌ترین آنها شکستگی دیستال رادیوس و بعد از آن پروگزیمال هومروس همان طرف است.



معاینه

- ۱) تشدید درد در اعمال Axial load به اندام حساسیت بالایی در تشخیص fx های Occult دارد.
- ۲) تست Lipmann: گوشی پزشکی را روی سمفیز بیمار قرار داده و به پاتلای هر سمت ضربه وارد می‌شود و صدای شنیده شده در دو طرف را با هم مقایسه می‌کند. در تشخیص Occult fx در پروگزیمال فمور یا Pelvis بسیار حساس است (مهم) (از رفرنس قبلی).

رادیولوژی

اگر در شکستگی رخ و نیم رخ تشخیص قطعی نشد می‌توان گرافی رخ در ۱۰ درجه اینترنال روتیشن یا گرافی رخ در تراکشن برای تشخیص گرفت.

در موارد شکستگی MRI occult کمک کننده است که در آن عوامل دیگه‌ای که منجر به درد می‌شود مثل bone bruise، شکستگی‌های راموس و آسیبهای بافتی دیده می‌شود.

اگر MRI را نتوان استفاده کرد می‌توان از CT استفاده کرد.

تقسیم‌بندی

AO (مهم)

در سیستم AO شماره ۳۱ را به خود اختصاص می‌دهد.

A₁ ۳۱: stable trochantric fx

نکته: شکستگی‌های base cervical در سیستم AO به صورت ۳۱. 1. B2 است و درمان آن هم شبیه شکستگی‌های تروکانتریک است و به عنوان شکستگی part ۲ تروکانتریک در نظر گرفته می‌شود.

A₂ ۳۱: شکستگی‌های ۳ یا ۴ قسمتی که قطعه GT یا LT به عنوان قطعات سوم و چهارم هستند و به اینها unstable trochantric fracture می‌گویند.

A₃ ۳۱: که شامل سه نوع fx می‌شود:

شکستگی‌های reverse یا transverse که خط شکستگی در سطح LT است و ممکن است خردشدگی داشته باشد یا شکستگی به پروگزیمال و دیستال گسترش پیدا کرده باشد.

کلیات

- ۱) ناحیه ساب‌تروکانتریک از لبه تحتانی Lesser trochanteric (LT) تا ۵ cm دیستال به آن گسترش یافته است (سؤال ارتقا).
- ۲) اگر به دلیل آسیب‌های همراه بیمار فعلاً کاندید درمان جراحی نیست، fx به صورت موقت با ext. fixator یا skeletal traction فیکس می‌شود.
- ۳) اگر بیمار اختلال در نبض عروق دیستال اندام را دارد، در قدم اول ABI چک شود و اگر > 0.9 بود قدم بعدی انجام آنژیوگرافی خواهد بود.
- ۴) در fx ساب‌تروک، قطعه پروگزیمال توسط عضله‌ی گلوئئوس مدیوس به Abd و توسط شورت اکسترنال روتاتورها به ER و قطعه دیستال توسط اداکتورها به Add می‌رود (سؤال ارتقا).

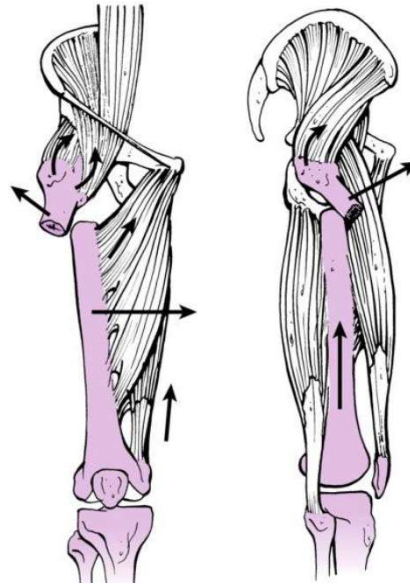


Figure 54-4 Following a subtrochanteric femur fracture the proximal segment is pulled into a position of flexion, abduction, and external rotation secondary to the pull of the muscles attaching to the greater trochanter. The shaft segment is usually adducted and shortened.

در شکستگی ساب‌تروک ناشی از بیس فسفونات بررسی رادیوگرافی سمت مقابل هم باید انجام شود.

طبقه‌بندی FX ساب‌تروک (سؤال ارتقا و مورد)

۱. راسل - تیلور

A: لیسر تروکانتر جدا نشده است.
B: لیسر تروکانتر جدا شده است.

I: خط fx به پیریفورمیس فوسا گسترش ندارد.

A: لیسر تروکانتر جدا نشده است.
B: لیسر تروکانتر جدا شده است.

II: خط fx به پیریفورمیس فوسا گسترش دارد.

آسیب‌های همراه در FX شفت فمور

در مطالعه‌ای شایع‌ترین آسیب ارگان همراه با شکستگی شفت فمور آسیب‌های ریه و پس از آن مغز بوده است. شایع‌ترین شکستگی همراه هم شکستگی تیبیا و فیبولا و پس از آن دنده بوده است.

آسیب زانو

- (۱) در هر fx شفت فمور حتماً مفصل هیپ و زانو معاینه و گرافی نیز تهیه شود. بعد fix کردن fx شفت فمور دو اقدام الزامی است: الف) معاینه لیگامانی زانو زیر بیهوشی ب) گرفتن گرافی هیپ همان سمت در حالت 15° اینترنال روتاسیون جهت بررسی fx نک.
- (۲) ۵۸٪ افراد با fx شفت فمور در آرتروسکوپی زانو یافته مهمی خواهند داشت. ۴۸٪ افراد پارگی پارشیل و ۵٪ افراد پارگی کامل ACL را دارند. ۵٪ پارگی پارشیل و ۲/۵٪ پارگی کامل PCL را دارند. ۲۰٪ بیماران پارگی MM و ۱۲٪ پارگی LM را دارند (مهم). ۵۰٪ بیماران درجاتی از لاگزیتی لیگامانی را دارند.

آسیب عروقی

در صورتی که نبض لمس نمی‌شود اولین کار اعاده الایمنت اندام یا استفاده از تراکشن و معاینه مجدد است. اگر هر گونه شکی باقی ماند ABI اندازه‌گیری شود که اگر زیر $0/9$ باشد غیر طبیعی است. با وجود معاینات نرمال باز هم ممکن است آسیب عروقی وجود داشته باشد لذا توصیه به معاینه مکرر در حین بستری می‌شود.

آسیب عصبی

شایع‌ترین آن آسیب عصب سیاتیک است و به میزان کمتر عصب ابتوراتور و فمورال و پودندال و پرونتال.



نکته: در هر فرد با fx شفت فمور که در شوک قرار دارد سایر علل بررسی شوند چرا که خونریزی ناشی از fx شفت فمور به تنهایی نمی‌تواند شوک ایجاد کند (مهم).
در ۴۰ درصد موارد نیاز به تزریق خون می‌باشد و که بیشتر به علت خونریزی‌های قبل از عمل است تا خونریزی حین عمل ولی با پاترن شکستگی ارتباطی ندارد.

رادیولوژی

در کل ۹-۱٪ بیماران با fx شفت فمور fx گردن فمور همزمان نیز دارند. راه‌های کشف آن عبارتند از:
الف) گرفتن عکس AP لگن در ۱۵ درجه IR که البته در مرحله حاد تروما امکان‌پذیر نیست.
ب) فلوروسکوپی دینامیک هیپ در اتاق عمل می‌تواند مفید باشد (سؤال ارتقا).
ج) بررسی با CT اسکن با کات‌های ظریف ۲ mm که حساسیت آن ۶۵٪ است (گرافی حساسیت ۵۵٪ دارد). بنابراین بهترین روش بررسی وجود fx همزمان گردن در بین موارد ذکر شده CT با کات‌های ظریف است (سؤال ارتقا).
د) در پایان عمل در اتاق عمل یک نمای AP هیپ در ۱۵° اینترنال روتاسیون گرفته شود.

تقسیم‌بندی

۱) در قدیم چون نیل‌ها پیچ اینترلاک نداشتند لذا میزان خردشدگی شفت مهم بود و تقسیم‌بندی Winqvist-Hansen هم بر اساس همین میزان خردشدگی طراحی شد.
تیپ صفر: هیچ خردشدگی ندارد. تیپ I: خردشدگی $> ۲۵\%$ و ما حداقل ۷۵% Cortical (cc) Contact داریم. تیپ II: حداقل ۵۰% cc دارد. تیپ III: کمتر از ۲۵% cc وجود دارد. تیپ IV: هیچ ccی بین قطعه دیستال و پروگزیمال fx وجود ندارد (Segmentally Comminuted).
۲) از نظر تئوری تیپ صفر و I در پلان axial پایدارند و نیازی به اینترلاک نداشتند. تیپ II در خطر چرخش قطعات بود فلذا پیچ اینترلاک توصیه می‌شد. تیپ III و IV هم از نظر rotation و هم در پلان axial ناپایدار هستند و حتماً اینترلاک نیاز داشتند.
۳) امروزه به دلیل راحتی تعبیه پیچ‌های اینترلاک در همه انواع fx‌های شفت فمور گذاشتن پیچ اینترلاک توصیه می‌شود.

مکانیزم FX

(۱) دو نوع مکانیزم داریم:

الف) مکانیزم غیرمستقیم که به دلیل انقباض شدید کوادریسپس در یک زانوی فلکس شده رخ می‌دهد. احتمال پارگی رتیناکولوم بیشتر از مکانیزم ضربه مستقیم است و اغلب به دلیل پارگی رتیناکولوم Ext اکتیو زانو را ندارند.
ب) مکانیزم ضربه مستقیم.

(۲) اغلب fx های پاتلا عرضی اند. fx های ورتیکال اغلب به دلیل ضربه مستقیم رخ می‌دهند. fx های خرد شده (Stellate) به دنبال ضربه مستقیم و فشرده شدن پاتلا روی کندیل های فمور ایجاد می‌شوند و در این نوع fx احتمال آسیب غضروف مفصل PF وجود دارد و MRI یا گرافی پاتلا ویو از نظر وجود ضایعات استئوکندرال به دقت چک شود.

(۳) fx های پاتلا و پارگی های تندون های کوادریسپس و پاتلا اغلب Low energy هستند.

علائم

(۱) در fx پاتلا نبود افیوژن مفصلی نشانه پارگی رتیناکولوم یا شکستگی یک چهارم دیستال پاتلاست (این قسمت از پاتلا غضروف مفصلی ندارد و خارج مفصلی است).

(۲) برای بررسی پارگی همزمان رتیناکولوم در بیمار با fx پاتلا باید از بیمار بخواهیم SLR کند یا در برابر جاذبه زانوی خود را Ext کند. بعضاً همارتروز شدید و درد مانع همکاری بیمار هستند. در این موارد Tap همارتروز و تزریق لیدوکائین داخل مفصل به دنبال آن می‌تواند کمک کننده باشد.

(۳) می‌توان در زخم های قدام زانو جهت بررسی open بودن یا نبودن fx پاتلا تست سالیین با تزریق cc ۱۵۰ نرمال سالیین در مفصل انجام داد.



رادیولوژی

- (۱) در گرافی ساده میزان خردشدگی Underestimate می‌شود.
- (۲) پاتلای Tri or Bipartate در ۸٪ جمعیت دیده می‌شود. اغلب موارد دوطرفه است فلذا گرفتن گرافی زانوی سمت مقابل تشخیص را مسجل می‌کند. شایع‌ترین نوع آن در ناحیه Sup. Lat پاتلا است. موارد یک طرفه بسیار نادرند و بیشتر یک اوالژن قدیمی را مطرح می‌کنند.
- (۳) چند معیار رادیوگرافیک برای بررسی Patellar height وجود دارد:
 - (الف) معیار Insall-Salvati که حساس‌ترین آن‌هاست و به صورت طول پاتلا تقسیم بر طول تاندون پاتلار در نمای نیمرخ محاسبه می‌شود. مقدار نرمال 0.13 ± 0.02 است. اگر $1 <$ باشد نشانه پارگی تاندون چهار سر رانی و اگر $1 >$ باشد نشانه پارگی تاندون پاتلار است.
(سؤال ارتقاء و مورد).
 - (ب) در نمای رخ زانو پل تحتانی پاتلا باید حداکثر ۲ cm با خط سطح مفصلی دیستال فمور فاصله داشته باشد.
 - (ج) در نمای نیمرخ در Flex حدود 30° زانو باید خط بلومن سات (خط مربوط به سقف notch) مماس بر پل تحتانی پاتلا باشد. اگر این خط مثلاً وسط پاتلا را لمس کند پارگی تاندون چهار سر رانی مطرح است.
 - (د) در نمای نیمرخ در 90° flex زانو خط مماس بر قدام شفت فمور باید. Sup به پل فوقانی پاتلا باشد یا حداکثر مماس بر آن قرار گیرد.
- (۴) نمای Axial یا Tangential: بعضاً ضایعات استئوکندرال یا fxهای ورتیکال یا مارژینال فقط در این نما قابل رؤیت هستند. یکی از این نماها، نمای Merchant است که در بیمار ترومایی مفید می‌باشد. قسمت دیستال تخت را 45° flex می‌کنیم تا زانوی بیمار 45° فلکس باشد. تیوب اشعه 30° کودال تیلت می‌شود و کاست نیز ۱۸-۹ سانتی‌متر دیستال به زانو طوری قرار می‌گیرد که اشعه عمود بر آن باشد.

فصل ۶۱

Section 61

Tibial Plateau Fx

کلیات و مکانیسم

در middle age و سن بالا زمین خوردن ساده باعث شکستگی پلاتو لترال و گاهی میدال می‌شود که نوع اسپلیت دپرس لترال شایع‌ترین نوع است. آسیبهای با انرژی بالا در جوانان می‌تواند باعث شکستگی اسپلیت یا ریم اولژن (مرتبط با آسیبهای لیگامانی) شود .

در اعمال فورس و اروس یا والگوس کلترال سمت مقابل اغلب سالم میماند چرا که fail شدن استخوان در سمت نیرو مانع پاره شدن کلترال می‌شود. مثلاً در اعمال فورس والگوس به زانو، بروز fx در کندیل لترال پلاتو مانع از پاره شدن MCL می‌شود .

ترکیب نیروی ولگوس با کامپرشن آگزیاال می‌تواند باعث شکستگی دپرسن پلاتو لترال، اسپلیت دپرس و در مواردی باعث شکستگی توتال کندیلار لترال شود. در جوانان بیشتر شکستگی اسپلیت و در افراد مسن بیشتر شکستگی دپرس اتفاق می‌افتد. شکستگی shear پوسترومدیال به علت فلکشن زانو همراه با نیروی و اروس و اینترنال روتاسیون کندیل مدیال فمور ایجاد می‌شود .

گاهی اوقات در بیماران با زانوی ولگوس نیروی آگزیاال باعث شکستگی کندیل مدیال یا fx-dx می‌شود . شکستگی متافیز به علت نیروی مستقیم یا ترکیب نیروی آگزیاال و bending ایجاد می‌شود که میزان کامپیکشن آنها هم بخاطر محل آناتومیک هم نیروی زیادی که منجر به شکستگی می‌شود، بالاست .

مکانیسم و اروس – هایپراکستنشن باعث fail شدن تنش کورتکس پوستریور و کامپرشن کورتکس آنتریور همراه با و اروس دفرمیتی می‌شود .

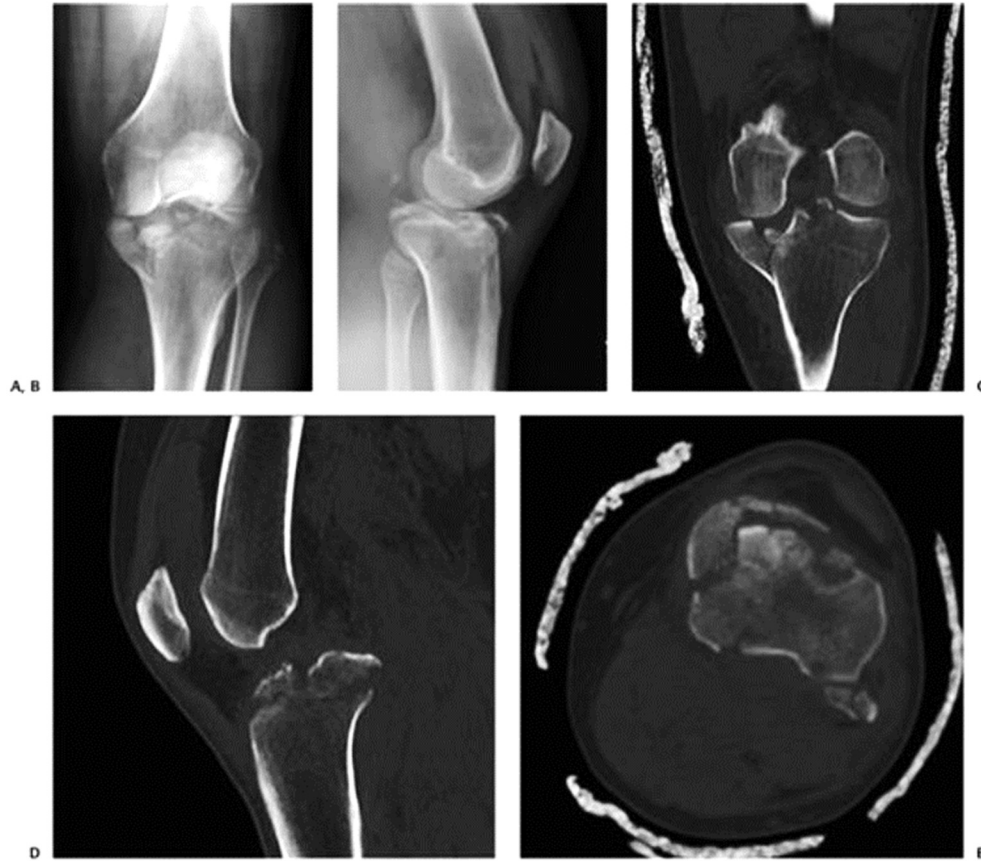

Figure 61-3 Varus hyperextension tibial plateau fracture. A: AP view showing varus alignment and fracture of the medial tibial plateau. B: Lateral view showing compression failure of the anterior cortex and tension failure of the posterior cortex with loss of or reversal of posterior tibial slope. Coronal (C), sagittal (D), and axial (E) CT scans showing the fracture pattern in greater detail.

آسیب‌های همراه

بیشترین همراهی در رفتگی زانو با شاتزکر تایپ ۴ است و تایپ‌های ۴ و ۵ و ۶ با آسیب‌های لیگامانی همراهی دارند. در آسیب‌های high energy خطر آسیب عروقی کم و خطر سندرم کمپارتمان زیاد است. ناپایداری والگوس زانو بدنبال شگستگی پلاتو لترال ممکن است ناشی از شکستگی باشد لذا بعد از فیکساسیون شکستگی باید معاینه MCL انجام شود .