



سرشناسه	حشمتی فر، مهدی، ۱۳۶۶ -
عنوان و نام پدیدآور	شکستگی‌های اندام فوقانی بزرگسال ۱: خلاصه درس به همراه مجموعه سوالات آزمون ارتقاء و بوردا تخصصی ۱۴۰۴ / ترجمه و تلخیص مهدی حشمتی فر، مهدی کمیجانی، پاسخدهی به سوالات: حجت کشته‌گر، محمدرضا مهري تهران: کاردیا، ۱۴۰۴.
مشخصات نشر	۲۹۴ص: مصور (بخشی رنگی)، جدول، نمودار.
مشخصات ظاهری	۸،۰۲۰،۰۰۰ ریال 978-622-404-131-9 شابک دوره: 2-978-622-404-130-2
شابک	
یادداشت	کتاب حاضر ترجمه و تلخیص کتاب " Rockwood and Green's Fractures in Adults 2020 edition 9. ed, c2020 " به ویراستاری پل تورنتا... او دیگران است.
موضوع	اندام‌های فوقانی و تحتانی -- شکستگی Extremities (Anatomy) -- Fractures شکستگی استخوان ارتوپدی Fractures Orthopedics اندام‌های فوقانی و تحتانی -- شکستگی -- آزمون‌ها و تمرین‌ها Extremities (Anatomy) -- Fractures -- Examinations, questions, etc. شکستگی استخوان -- آزمون‌ها و تمرین‌ها Fractures -- Examinations, questions, etc. ارتوپدی -- آزمون‌ها و تمرین‌ها Orthopedics -- Examinations, questions, etc.
شناسه افزوده	کمیجانی، مهدی، ۱۳۶۸ -
شناسه افزوده	تورنتا، پل
شناسه افزوده	Tornetta, Paul, III
شناسه افزوده	راک‌وود، چارلز، ۱۹۳۶ - م.
شناسه افزوده	Rockwood, Charles A
رده بندی کنگره	۵۵۱RD
رده بندی دیویی	۵۸۰۴۴/۶۱۷
شماره کتابشناسی ملی	۸۸۰۷۵۶۵
اطلاعات رکورد کتابشناسی	فیبیا


عنوان کتاب: شکستگی‌های اندام فوقانی بزرگسال ۱: خلاصه درس به همراه مجموعه سوالات آزمون ارتقاء و بوردا	با پاسخ تشریحی ویژه آزمون ارتقاء و بوردا تخصصی ۱۴۰۴
با پاسخ تشریحی ویژه آزمون ارتقاء و بوردا تخصصی ۱۴۰۴	با پاسخ تشریحی ویژه آزمون ارتقاء و بوردا تخصصی ۱۴۰۴
ترجمه و تلخیص: دکتر مهدی حشمتی فر، دکتر مهدی کمیجانی؛ پاسخدهی به سوالات: دکتر حجت کشته‌گر، دکتر محمدرضا مهري	ترجمه و تلخیص: دکتر مهدی حشمتی فر، دکتر مهدی کمیجانی؛ پاسخدهی به سوالات: دکتر حجت کشته‌گر، دکتر محمدرضا مهري
ناشر: انتشارات کاردیا	ناشر: انتشارات کاردیا
طراح و گرافیسیت: رزیدنت یار	طراح و گرافیسیت: رزیدنت یار
حروفچین و صفحه آرا: منیره امیری مقدم - رزیدنت یار	حروفچین و صفحه آرا: منیره امیری مقدم - رزیدنت یار

آدرس: تهران میدان انقلاب - کارگرجنوبی - خیابان روانمهر - بن بست دولتشاهی پلاک ۱ واحد ۱۸

شماره تماس: ۰۲۱-۶۶۴۱۹۵۲۰، ۰۲۱-۸۸۹۴۵۲۰۸، ۰۲۱-۸۸۹۴۵۲۱۶، ۰۲۱-۸۸۹۴۵۲۱۶، شماره تماس ویژه: ۰۲۱-۹۱۰۹۵۹۶۷-۰۲۱

[www.residenttyar.com](http://www.residenttyar.com)

هر گونه کپی برداری از این اثر پیگرد قانونی دارد.



# شکستگی‌های اندام فوقانی بزرگسال ۱

خلاصه درس به همراه مجموعه سوالات آزمون ارتقاء و بورد با پاسخ تشریحی ویژه

آزمون ارتقاء و بورد تخصصی ۱۴۰۴

Rockwood and Green's Fractures in Adults 2020 edition 9

## ترجمه و تلخیص



دکتر مهدی کمیجانی

۵ درصد برتر بورد تخصصی ۱۳۹۹

دانشگاه علوم پزشکی تهران

دکتر مهدی حشمتی فر

بورد تخصصی ارتوپدی سال ۱۳۹۹

دانشگاه علوم پزشکی تهران

**پاسخدهی به سوالات**

دکتر حجت کشته‌گر

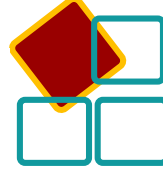
بورد تخصصی از دانشگاه علوم پزشکی ایران

عضو هیات علمی دانشگاه علوم پزشکی زاهدان

دکتر محمدرضا مهری

بورد تخصصی سال ۱۴۰۳

## فهرست مطالب



۱۳	..... Acromioclavicular and Sternoclavicular Joint Injuries	فصل ۳۱
۳۱	.....	سوالات و پاسخنامه فصل ۳۱
۶۷	..... Scapula Fracture	فصل ۳۲
۷۵	.....	سوالات و پاسخنامه فصل ۳۲
۹۱	..... Clavicle Fracture	فصل ۳۳
۱۰۵	.....	سوالات و پاسخنامه فصل ۳۳
۱۲۷	..... Glenohomeral instability	فصل ۳۴
۱۵۳	.....	سوالات و پاسخنامه فصل ۳۴
۱۶۷	..... Proximal Humerus Fracture	فصل ۳۵
۱۸۵	.....	سوالات و پاسخنامه فصل ۳۵
۲۱۹	..... Shaft Humerus Fracture	فصل ۳۶
۲۳۳	.....	سوالات و پاسخنامه فصل ۳۶
۲۶۵	..... Distal Humerus Fracture	فصل ۳۸
۲۷۹	.....	سوالات و پاسخنامه فصل ۳۸



# Acromioclavicular and Sternoclavicular Joint Injuries

## AC joint injury

### مکانیزم

آسیب‌های low grade اغلب در اثر افتادن روی دست حائل شده و آسیب‌های high grade اغلب در اثر زمین خوردن روی شانه رخ می‌دهند.

### آسیب‌های همراه

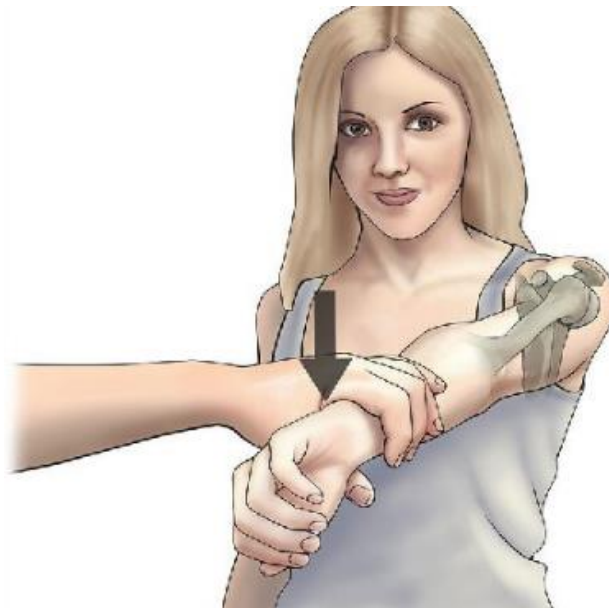- (۱) در آسیب‌های high grade، احتمال پارگی روتاتور کاف و ضایعات SLAP افزایش دارد. شایع‌ترین تندون روتاتور کاف پاره شده، سوپرا اسپیناتوس است.
- (۲) شایع‌ترین fx همراه با آسیب‌های ACJ، fx دیستال کلایکل است.
- (۳) دررفتگی همزمان مفصل SC و AC که اصطلاحاً Bipolar or floating clavicle نامیده می‌شود. در اغلب موارد Dx قدامی SC و دررفتگی خلفی AC (تیپ IV) رخ می‌دهد. در افراد مسن درمان غیرجراحی نتایج خوبی دارد. ولی در جوانان Bilat. Hook plate توصیه می‌شود (سؤال مورد و ارتقا).
- (۴) آسیب شبکه براکیال در Dx‌های تیپ VI احتمالش بالاتر است و اغلب به صورت پارستزی ریشه‌های فوقانی دیده می‌شود که با Rx دررفتگی اغلب بهبود می‌یابد. گاه در Dx‌های مزمن به مرور علائم آسیب به شبکه براکیال ظاهر می‌شود که در این حالت نیز با پایدار کردن کوراوکلوکلوکولر علائم بهبود می‌یابند. اعصاب سوپراسکاپولا و لترال پکتورال در عصبدهی AC joint نقش دارند.
- (۵) coracoclavicular calcification اغلب در Dx‌های مزمن high energy دیده می‌شود. هرگز سبب درد و محدودیت حرکتی نمی‌شود. در حین جراحی باید برداشته شود تا بتوان ACJ و کوراوکلوکلوکولر (CC) را جا اندازی کرد (مهم).
- (۶) استئولیز دیستال کلایکل: که اغلب در Dx‌های مزمن لوگرید در اثر ضربه مکرر به دیستال کلایکل در محل دررفتگی یا التهاب مزمن این مفصل دیده می‌شود. در اغلب موارد قسمت آکرومیال مفصل تغییری ندارد. در وزنه‌برداران و کارگرانی که با دستگاه‌های کمپرسور کار می‌کنند نیز دیده می‌شود. در موارد دوطرفه تشخیص‌های افتراقی شامل هیپرپاراتیروئیدی، آرتريت روماتوئید و اسکرودرمی است. در موارد یک طرفه تشخیص‌های افتراقی عبارتند از: متاستازها مانند MM، بیماری نقرس، بیماری Gorham که ناپدید شدن ایدوپاتیک استخوان غیرقرینه است (سؤال مورد و ارتقا).



(۷) scapulothoracic dissociation که درد پری اسکپولار دارند. جدا شدگی می‌تواند در محل SCJ، کلاویکل یا ACJ رخ دهد. گاه پلورال افیوژن دارند. در MRI تغییرات سیگنال اطراف اسکپولا دارند. یافته اصلی در CXR است که فاصله بوردر مدیال اسکپولا (در مقایسه با سمت مقابل) از خط وسط افزایش یافته است.

### معاینه

- (۱) تریاد روبه‌رو در آسیب ACJ دیده می‌شود: تندرns نقطه‌ای + افزایش درد با cross arm Add. بهبود علائم با تزریق بی‌حس کننده در مفصل AC.
- (۲) Paxinos test: فشار با شست به خلف مفصل AC سبب درد می‌شود.
- (۳) دو راه برای افتراق درد ناشی از OA مفصل AC از بیماری‌های داخل شانه مثل SLAP و تندونیت سر دراز عضله دو سر وجود دارد:
  - الف) تست o'brien: که شانه را  $90^\circ$  forward flex می‌کند و شانه IR می‌شود طوری که شست‌ها به سمت زمین باشد و شانه‌های در  $15^\circ-10^\circ$  Add خواهند بود. در حالی که پزشک فشاری رو به پایین را به بازوها وارد می‌کند بیمار مقاومت می‌کند. اگر درد در top شانه تشدید شود آسیب مفصل AC مطرح است ولی تشدید درد در قدام و دیستال به روتاتور اینتروال مطرح کننده SLAP یا تندونیت سر دراز دو سر است (مهم).
  - ب) تزریق لیدوکائین داخل مفصلی.



### تقسیم‌بندی

راکوود آن را به ۶ دسته تقسیم کرد.

# Scapula Fracture

## کلیات

- (۱) اغلب اوقات در اثر مکانیزم‌های high energy رخ می‌دهد. احتمال آسیب همراه به ویژه در fx های بادی اسکپولا بالاست (۶۰-۹۸٪). شایع‌ترین آسیب همراه، fx دنده است. احتمال وقوع نوموتوراکس، آسیب شریانی، پارگی کبد و طحال و... وجود دارد. در حدود ۵-۱۳٪ موارد آسیب شبکه براکیال رخ می‌دهد که مهم‌ترین عامل پروگنوستیک چه در درمان غیرجراحی و چه در درمان جراحی می‌باشد (مهم).
- (۲) ۹۰٪ fx های آن بدون جابه‌جایی یا با جابه‌جایی مختصر هستند. ضعیف‌ترین منطقه بادی اسکپولا محل اتصال spine به بادی در سمت مدیال است.

## معاینه

اندام را در حالت Add نگه داشته و به ویژه Abd دردناک است. ثانویه به خونریزی در عضلات روتاتور کاف، عملکرد آن‌ها محدود و بسیار دردناک است که Rotator cuff pseudorupture نامیده می‌شود که طی چند هفته رفع می‌گردد (مهم).

## رادیولوژی

- (۱) چهار گرافی توصیه می‌شود:
- الف) CXR برای ارزیابی فاصله اسکاپولای دوطرف با ستون فقرات در بیماران مولتیپل تروما مفید است. (scapulothoracic dissociation)
- ب) Neer I True AP: برای ارزیابی مفصل گلهومرال، میزان جابجایی گلوئوئید در معیار بوردر لترال اسکاپولا و اندازه گیری میزان GPA مورد استفاده قرار می‌گیرد.
- ج) Lat واقعی اسکپولا یا همان Neer II Y view: برای بررسی میزان جابجایی، انگولاسیون و Overlap قطعات شکستگی اسکاپولا بخصوص در بوردر لترال مورد استفاده قرار می‌گیرد.
- د) نمای آگزیلری برای شکستگی اکرومیون و کوراکوئید و گلوئوئید مورد نیاز است.

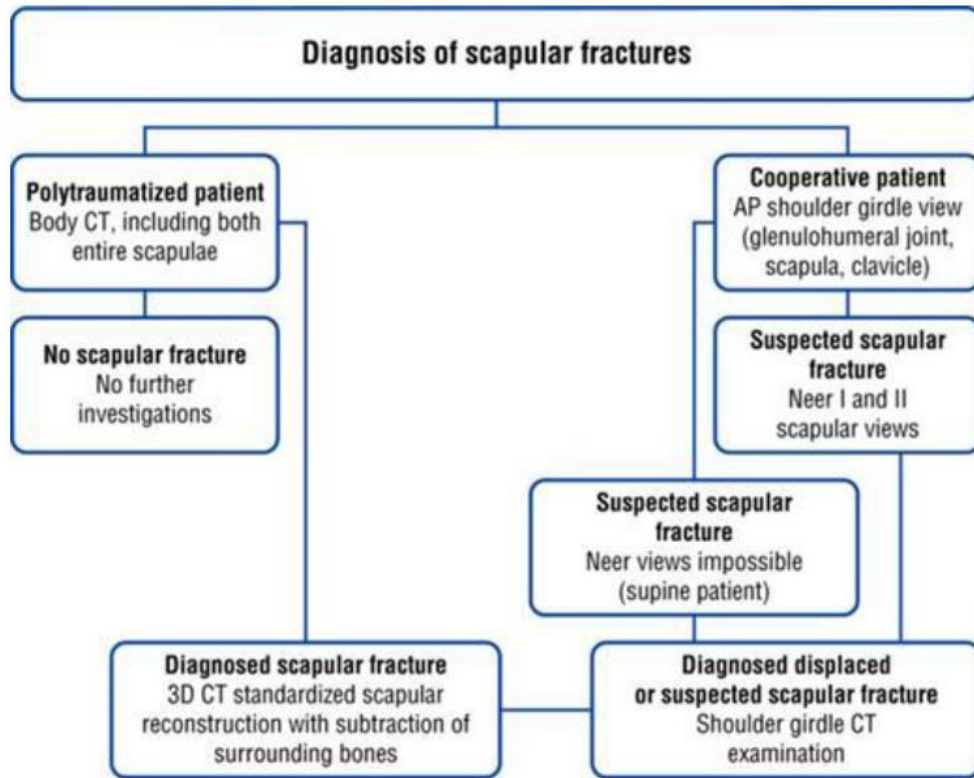


Figure 32-4 Diagnosis of scapular fractures.

(۲) بهترین نما برای دیدن fx کوراکوئید، نمای stryker notch است و بهترین نما برای دیدن fx ریم گلنوئید نمای apical oblique و west point هستند (سؤال ارتقا و مورد). در فصل ناپایداری شانه این دو نما بیشتر توضیح داده خواهد شد.

(۳) CT اسکن در دو مورد توصیه می‌شود:

- الف) وجود چند خط fx
- ب) وجود جابه‌جایی قابل توجه.

### تقسیم‌بندی

(۱) شایع‌ترین fx آن، fx بادی و اسپاین و نادرترین fx آن، fx کوراکوئید است.

- خط شکستگی بادی اسکاپولا از یک یا دو پیلار اسپاینال و لترال می‌گذرد.
- شکستگی پیلار اسپاینال: هر دو حفره ی پوستریرور درگیر شده و خط شکستگی بسمت بوردر مدیال کشیده می‌شود. اکثراً میزان جابجایی مینیمال بوده و پیلار لترال Intact باقی میماند و شکستگی پیلار لترال: شایعترین فرم شکستگی بادی می‌باشد که حفره اینفراسپاینوس را شامل شده و بر اساس تعداد فراگمنت به 2part , 3part , communitated تقسیم می‌شود.
- شکستگی هر دو پیلار: اغلب high energy trauma بوده و communitation دارد.

(۲) Ideburg آن را به ۶ دسته تقسیم کرد:

- تیپ 1<sub>a</sub>: fx ریم قدامی گلنوئید که با دررفتگی قدامی مفصل گلنوهومرال همراهی دارد و 1<sub>b</sub>: fx ریم خلفی گلنوئید خیلی نادر است و با ساب لاکسیشن یا دررفتگی خلفی مفصل گلنوهومرال همراهی دارد.



# Clavicle Fracture

## کلیات

- (۱) ۸۰٪ در ناحیه مید شفت رخ می‌دهد. علت آن قطر نازک‌تر استخوان در این محل و حداقل بودن اتصالات بافت نرم (که نیرو را پخش می‌کنند) می‌باشد.
- (۲) fxهای لترال کلاویکل، بیشتر در سن بالا رخ می‌دهند و شکستگی‌های یک سوم داخلی کلاویکل نادرترین فرم شکستگی این استخوان هست.
- (۳) قطعه دیستال به Ant، inf و مدیال (شورت شدن) جابه‌جا شده و به سمت Ant می‌چرخد نیروهای دفرمان شامل عضلات پکتوریالیس، SCM، تراپیوس و لاتسیموس دورسی می‌باشند.
- (۴) در تروماهای نافذ مثل شمشیر، ابتدا آسیب عروقی و عناصر داخل قفسه سینه انجام شده و سپس برای محافظت از ترمیم این عناصر، fx فیکس خواهد شد.
- (۵) fx می‌تواند به دلیل تراکشن (کشیده شدن اندام فوقانی) باشد که در این حالت به جای شورت شدن، در محل fx دیستراکشن دیده می‌شود. در این موارد خطر آسیب NV بالاست (scapulothoracic dissociation) و باید بررسی بیشتر با آنژیوگرافی انجام شود (مهم).
- (۶) fx پاتولوژیک گاه در بیماران کلیوی، هیپرپاراتیروئیدی، سودوآرتروز مادرزادی کلاویکل و... رخ می‌دهد. در این موارد تا مشخص شدن علت زمینه‌ای باید درمان غیرجراحی انجام شود.
- (۷) به طور کلی بهترین کاندیدهای درمان جراحی، افراد سن ۶۰-۱۶ سال با زندگی اکتیو هستند که بیماری‌های شدیددی ندارند و شغل‌های نیازمند قدرت شانه دارند (مثل پرتاب‌کننده‌ها، بلند کردن اجسام سنگین، کارهای over head) و دچار fx با جابه‌جایی شده‌اند.
- (۸) ممنوعیت‌های جراحی عبارتند از:
  - الف) افراد معتاد به مواد مخدر
  - ب) افراد الکلی
  - ج) بیماری سایکوتیک کنترل نشده
  - د) صرع کنترل نشده
  - ه) افراد Home less (سؤال ارتقا).
- (۹) استخوان کلاویکل تنها استخوان رابط بین اندام فوقانی و اسکلت محوری بدن است. در fxهای مید شفت آن، strut function آن از بین می‌رود (سؤال ارتقا).



۱۰) برخلاف بیشتر شکستگی‌ها، بروز شکستگی کلاویکل در پسرهای زیر ۲۰ سال بیشتر است و با بالا رفتن سن این میزان کاهش می‌یابد.

### Open fx

- ۱) ناشایع است. احتمال آسیب‌های همراه بالاتر است و شایع‌ترین آن‌ها آسیب ریوی و سپس آسیب به سر است.
- ۲) باید تحت IxD قرار گرفته و سپس شکستگی fix شود.

### رادیولوژی

- ۱) برای تشخیص fx اغلب یک گرافی AP در حالت ایستاده با اندام فوقانی آویزان در کنار بدن (بدون ساپورت) کافی است. بهتر است برای حذف سایه قفسه سینه اشعه ۲۰° سفالاد شود و برای اینکه عکس Clavicle True AP باشد بهتر است بیمار ۲۰° تنه خود را IR کند.
- ۲) fxهای ۱/۳ لترال به خوبی با عکس ساده قابل تشخیص هستند. بهترین نما برای دیدن آن‌ها zanca view است که در آن اشعه روی ACJ متمرکز است و ۱۵° تیلت سفالاد داده می‌شود (سؤال مورد و ارتقا).
- ۳) fxهای ثلث میدیال اغلب در گرافی دیده نمی‌شوند و بهترین وسیله برای تشخیص آن‌ها CT است (سؤال مورد) در بررسی fx گردن اسکپولا در موارد floating shoulder نیز بسیار مفید است.
- ۴) گاه برای بررسی سلامت لیگامان‌های کوراوکلاویکولر از استرس ویو استفاده می‌شود بدین صورت که ۱۰-۵ پوند وزنه به مچ دست بسته شده و سپس گرافی تکرار می‌شود.

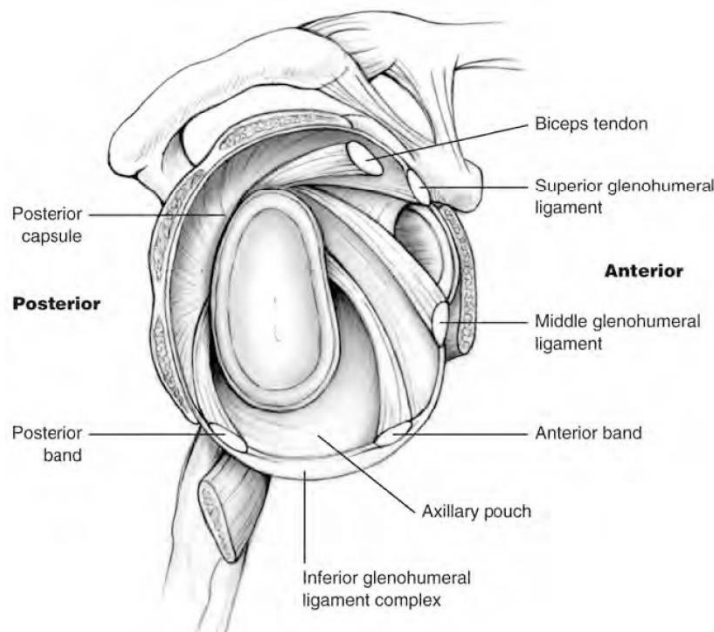
### آناتومی

- ۱) در دو انتهای کلاویکل استخوان از نوع کنسلوس است و بهتر است از پیچ کنسلوس بدون Tap استفاده شود.
- ۲) در مفصل SC، کپسول خلفی ضخیم‌ترین قسمت کپسول می‌باشد و در برابر جابه‌جایی Ant-Pos انتهای میدیال کلاویکل مقاومت می‌کند.
- ۳) در مفصل AC، ضخیم‌ترین قسمت کپسول ناحیه فوقانی است.
- ۴) لیگامان‌های کوراوکلاویکولر از base کوراکوئید مبدأ و به سطح تحتانی لترال کلاویکل متصل می‌شوند و در برابر جابه‌جایی فوقانی لترال کلاویکل مقاومت می‌کنند. شامل دو لیگامان conoid (در میدیال) و Trapezoid (در لترال) است. فاصله سر لترال کلاویکل تا لبه لترال لیگامان CC حدود ۱ cm است (سؤال ارتقا).
- ۵) در fxهای انتهای میدیال کلاویکل، قطعه میدیال توسط SCM به سمت بالا جابه‌جا می‌شود.
- ۶) اعصاب جلدی سوپراکلاویکولر از ریشه‌های C<sub>3</sub> و C<sub>4</sub> هستند. سه شاخه مازور دارد که حین جراحی باید حفظ شوند. شاخه‌های مینور را می‌توان کات کرد و بعد از عمل بی‌حسی خفیفی inf. به برش وجود خواهد داشت که به مرور زمان بهتر می‌شود (مهم).
- ۷) عضله ساب کلاویوس به سطح تحتانی کلاویکل چسبیده است. ورید ساب کلاوین بلافاصله زیر این عضله و در بالای دنده اول قرار دارد. در خلف ورید، شریان ساب کلاوین و شبکه براکیال قرار دارد. ورید به کمک الیاف عضله اسکالن قدامی از شریان و شبکه جدا شده است. فاصله ورید با سطح تحتانی کلاویکل ۶ mm و فاصله شریان ۱۲/۵ mm است. در پیچ‌گذاری از Sup به inf کلاویکل، زاویه سر مته با سطح

# Glenohomeral instability

## آناتومی

- (۱) آسیب لبروم به تنهایی (بدون آسیب لیگامان‌های کپسولی) سبب ناپایداری gross نمی‌شود. در این حالت تنها پایداری در mid range شانه کاهش می‌یابد ولی در قسمت انتهایی ROM شانه به دلیل سفت شدن لیگامان‌های کپسولر شانه پایداری شانه تغییر نمی‌کند.
- (۲) (SGHL) Sup. Glenohumeral Lig. در ۹۰٪ افراد جامعه وجود دارد. قوی‌ترین لیگامان است ولی مهم‌ترین لیگامان برای عملکرد شانه (IGHL) inf. GH Lig می‌باشد. این لیگامان در حالت Add شانه جابه‌جایی به inf سر هومروس و ER را محدود می‌کند (سؤال ارتقا). این لیگامان مهم‌ترین مقاومت کننده در برابر inf. translation است.
- (۳) (MGHL) middle GH. Lig که در  $\frac{1}{3}$  افراد جامعه وجود ندارد و سبب استعداد فرد به ناپایداری قدامی شانه می‌شود. در ۴۵ Abd درجه و در ER سفت می‌شود و از Ant. Dx جلوگیری می‌کند. در  $45^\circ < Abd$  نقش IGHIL واضح‌تر و برجسته‌تر است (سؤال ارتقا).
- (۴) (inf. GH. Lig.) IGHIL که مهم‌ترین لیگامان از نظر بالینی است در  $45^\circ < Abd$  و در ER از جابه‌جایی Ant. و inf. سر هومروس جلوگیری می‌کند. این لیگامان دو نیمه قدامی و خلفی دارد و به شکل Hammock است. در Abd حدود  $90^\circ$  و IR باندل خلفی آن از دررفتگی خلفی سر جلوگیری می‌کند (سؤال ارتقا و مورد). این لیگامان Primary Stabilizer در برابر Dx قدامی و خلفی شانه می‌باشد.



**Figure 34-11** The capsuloligamentous anatomy of the glenohumeral joint. (From Iannotti JP. Disorders of the Shoulder: Diagnosis and Management. 2nd ed. Lippincott Williams and Wilkins; 2006 with permission.)

۵) Coracohumeral Lig. که در تمام افراد جامعه وجود دارد و یک لیگامان خارج مفصلی است. همراه با سر دراز عضله دو سر و SGHL از داخل روتاتور اینتروال رد می‌شود. نقشی مشابه SGHL دارد یعنی در Add. سبب محدودیت ER و جابه‌جایی به inf. سر هومروس می‌شود (سؤال ارتقا).

۶) Coracoacromial Lig که در پارگی‌های ماسیو روتاتور کاف یک سد در برابر Sup. migration سر هومروس است.

۷) کپسول خلفی: از لبه خلفی اتصالات باندل خلفی IGHL تا مبدأ سر دراز دو سر را کپسول خلفی گویند که برخلاف کپسول قدامی هیچ ساپورت لیگامانی ندارد و بسیار نازک است.

۸) روتاتور کاف که مهم‌ترین Dynamic stabilizer مفصل شانه است. این عضلات و به ویژه سوپرا اسپیناتوس سر هومروس را به گلوئید می‌فشارند و نقش لیبروم را در افزایش پایداری مفصل برجسته‌تر می‌کنند که این اثر Concavity-Compression نامیده می‌شود. در Abd تندون ساب اسکپولاریس از Ant. Dx و تندون‌های اینفرا اسپیناتوس و ترس مینور از Pos. Dx جلوگیری می‌کنند (مهم).

۹) کشش عضله تراپزیوس سبب افزایش تیلت (inclination) گلوئید شده و لیگامان‌های فوقانی مفصل را سفت کرده و ناپایداری inf. را کاهش می‌دهد.

۱۰) تندون سر دراز دو سر به ویژه در Add از ترانسلاسیون Ant.، Pos. و inf جلوگیری می‌کند.

۱۱) عضلات اینترنال روتاتور قدامی شامل subscapularis, anterior deltoid, and pectoralis major هستند و عضلات پوسترور اکسترنال روتاتور شامل infraspinatus, teres minor, posterior deltoid, and latissimus هستند.

# Proximal Humerus Fracture

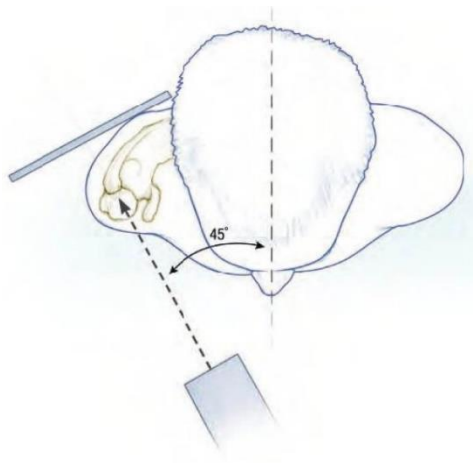
## کلیات و رادیولوژی

- (۱) جزو fxهای استئوپروتیک محسوب می‌شود و در  $\frac{3}{4}$  موارد در زنان و اغلب در دست غیرغالب رخ می‌دهد. دومین آسیب شایع شانه در بزرگسالان است. در سن بالای ۶۵ سال بعد از دیستال رادیوس دومین شکستگی شایع اندام فوقانی و بعد از دیستال رادیوس و دیستال فمور سومین شکستگی شایع در این افراد است. شایعترین علت آن زمین خوردن ساده است. ۳ نیروی اصلی عامل بروز این شکستگی است: ۱. نیروی کامپرشن سر به گلنویید ۲. نیروی بندینگ در گردن جراحی ۳. نیروی تنش که به GT و LT توسط RC وارد می‌شود.
- (۲) شایع‌ترین آسیب عصبی همراه، آسیب عصب آگزیلری است که بیشتر در GT 2 parts fx/Dx دیده می‌شود. شایع‌ترین آسیب عروقی نیز آسیب شریان آگزیلری است که ریسک فاکتورهای آن عبارتند از:
- الف) سن  $< ۵۰$  سال
- ب) آسیب همزمان شبکه براکیال
- ج) جابه‌جایی زیاد fx. در موارد شک به آسیب عروقی CT آنژیوگرافی توصیه می‌شود.
- (۳) گاه به دنبال ترومای شدید شانه گرافی نرمال است ولی بیمار درد دارد. در این موارد MRI جهت بررسی آسیب روتاتور کاف و تشخیص fxهای occult توپروزیتهای توصیه می‌شود (سؤال ارتقا). MRI همچنین در بررسی سلامت hinge پیوستی مدیال نیز مفید است.
- (۴) سر هومروس  $\frac{1}{4}$  سطح یک کره است. به طور میانگین  $۲۰^\circ$  رترو ورشن دارد ولی می‌تواند از  $۱۰^\circ$  آنته ورشن تا  $۶۰^\circ$  رترو ورشن داشته باشد. زاویه سر و تنه هومروس متوسط  $۱۳۰^\circ$  است.
- (۵) بهترین مارکر سر عمل جهت تعیین قطعات توپروزیتهی و همچنین بررسی روتاسیون قطعات، تندون سر دراز دو سر بازویی است (سؤال ارتقا).
- (۶) روتاتور اینتروال یک مثلث است که اضلاع آن را تندون عضله سوپرا اسپیناتوس در خلف، تندون عضله ساب اسکپولاریس در قدام و کوراکوئید در مدیال می‌سازند. داخل این اینتروال ۳ عنصر قرار دارند، شامل:
- الف) تندون سر دراز دو سر بازویی
- ب) لیگامان Sup. Glenohumeral
- ج) Coracohumeral lig. در حین انجام همی آرتروپلاستی شانه، می‌توان بدون آسیب روتاتور کاف از این فضا اقدام به جدا کردن توپروزیتهای کرد (سؤال مورد و ارتقا).
- (۷) در حین جراحی مهم‌ترین عنصر محافظت‌کننده شبکه براکیال، تندون Conjoined است.



- ۸) در جراحی fxهای پروگزیمال هومروس مهم‌ترین ساختمانی که شاید آسیب ببیند عصب آگزیلری است (مهم).
- ۹) خونرسانی پروگزیمال هومروس از دو شریان است: سیرکومفلکس هومرال قدامی و خلفی (ACHA و PCHA). اغلب عقیده بر این است که نقش ACHA مهم‌تر از PCHA است ولی در مطالعات جدید این دو نقش برابری در خونرسانی به پروگزیمال هومروس دارند. مهم‌ترین شاخه ACHA شاخه Ant. lat. ascending است که در داخل Bicipital groove بالا رفته و ۵ mm مانده به غضروف مفصلی با نام شریان Arcuate وارد سر می‌شود. ناحیه Pos. med سر و قطعه GT توسط شاخه‌های PCHA خونرسانی می‌شود که از متافیز Pos. med وارد می‌شوند. در fxهای 3 or 4 parts اغلب شاخه‌های PCHA هستند که سالم می‌مانند و خونرسانی سر را تأمین می‌کنند (مهم).
- ۱۰) چهار گرافی درخواست می‌شود:

- الف) True AP یا ۲. grashey view که در آن بیمار تنه خود را  $30^{\circ}$  درجه به سمت مبتلا IR می‌کند و اشعه عمود بر پلن اسکاپولا قرار می‌گیرد و overlap سر و گلنوید از بین می‌رود.  
به طور ایده آل این دو عکس باید در روتیشن نوتر و ER شانه گرفته شود.  
ب) True lat یا Y view یا Neer view  
ج) نمای آگزیلری. اگر به دلیل درد نمی‌تواند شانه را  $90^{\circ}$ - $80^{\circ}$  Abd کند و نمای آگزیلری بگیرد، می‌توان نمای velpeau axillary را گرفت.



**Figure 35-4 AP Grashey view of the shoulder.** The patient's torso is rotated 30 degrees bringing the side opposite to the injured shoulder forward. The x-ray beam is thereby aimed perpendicular to the plane of the scapula, imaging the glenoid in profile and avoiding overlap between the glenoid and the humeral head.

**نکته:** در متن زیر عکس  $30^{\circ}$  درجه ذکر شده است ولی در عکس  $45^{\circ}$  درجه نشان داده شده است.

## Shaft Humerus Fracture

### آسیب‌های همراه

(۱) شایع‌ترین آسیب همراه در fx های کلوز، آسیب عصب رادیال است که در ۱۲-۱۰٪ موارد دیده می‌شود. اختلال حس دورسال وب اول و دورسال ۳/۵ انگشت رادیال باید به همراه اختلال در Ext. مچ دست و Ext. در مفصل IP شست خواهند داشت. اندیکاسیون‌های اکسپلور عصب رادیال در موارد وجود علائم آسیب آن در بیمار با fx شفت هومروس عبارتند از:

الف) open fx

ب) آسیب عروقی همزمان که نیازمند ترمیم است.

ج) آسیب شدید بافت نرم همزمان

د) آسیب ناشی از گلوله‌های high-velocity

ه) آسیب نافذ.

(۲) Holstein-Lewis fx که ۷٪ کل fx های شفت هومروس را تشکیل می‌دهد. عبارت است از fx اسپیرال ۱/۳ دیستال شفت هومروس که در آن beak قطعه دیستال در پروگزیمال در سمت رادیال قرار داشته و fx جابه‌جایی و اروس دارد. در این fx احتمال گیر کردن عصب رادیال در محل fx حین جا اندازی بسته بالاست ولی باز هم درمان غیرجراحی منعی ندارد و می‌توان در صورت نداشتن کنتر اندیکاسیون از آن استفاده کرد (مهم).

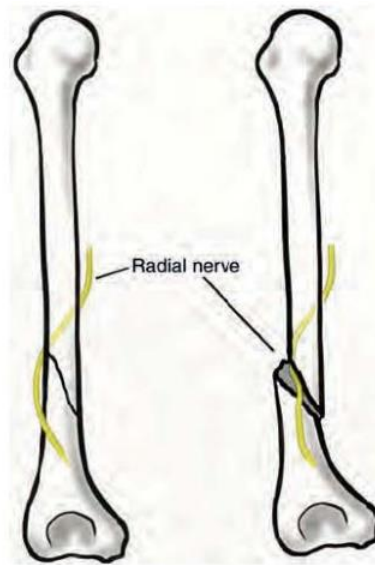


Figure 36-3 The Holstein-Lewis fracture.

- ۳) Dx همزمان شانه همراه با fx شفت هومروس: در این موارد جا اندازی سریع Dx شانه انجام می‌شود و سپس fx شفت در موقعی مناسب fix می‌شود. fx باید جراحی شود تا زودتر بتوان فیزیوتراپی را شروع کرد (مهم).
- ۴) floating elbow که عبارت است از fx همزمان شفت هومروس + fx پروگزیمال یا  $\frac{1}{2}$  میانی شفت رادیوالنا. در اطفال شایع‌تر از بالغین است. باید تمام fxها با جراحی fix شوند. آسیب عصبی در این موارد شایع است و اغلب نیز به صورت ناکامل ریکاوری پیدا می‌کند (مهم).
- ۵) شکستگی همزمان شفت هومروس با سر هومروس: در این موارد نیز با توجه به ریسک بالای مال یونیون توصیه به انجام جراحی می‌شود.

### رادیولوژی

- ۱) اگر بر اساس گرافی، گسترش خط fx به مفصل مشهود یا مورد شک است، CT توصیه می‌شود.
- ۲) اگر بعد از جراحی علائم آسیب عصبی پیدا کرده است، می‌توان با سونوگرافی وجود و میزان گستردگی آسیب عصبی را بررسی کرد.

### تقسیم‌بندی

#### AO

fx شفت هومروس عدد ۱۲ را به خود اختصاص می‌دهد. 12A: fxهای ساده هستند که در آن دو قطعه اصلی پروگزیمال و دیستال را داریم و قطعه باترفلای مشاهده نمی‌شود. 12B: fxهای همراه با قطعه باترفلای ولی هنوز ارتباط کورتیکال نسبی بین قطعه اصلی پروگزیمال و دیستال وجود دارد. 12C: fxهای خرد شده یا سگمنتال که در آن ارتباطی بین قطعه اصلی پروگزیمال و دیستال وجود ندارد.



# Distal Humerus Fracture

## آسیب عروقی

در صورت کاهش نبض دیستال اندام نسبت به سمت مقابل یا سایر علائم مشکوک به آسیب عروقی توصیه به چک Brachial-Brachial index می‌شود (مقایسه دو سمت با هم) که حساسیت و اختصاصیت مشابه آنژیوگرافی در تشخیص آسیب‌های شریان براکیال دارد. اندکس نرمال حدود ۰.۹۵٪ است. اگر  $0.85 >$  باشد مشاوره جراحی عروق درخواست می‌شود.

## رادیولوژی

(۱) اغلب گرافی AP و lat کافی است. اگر کاراکتر fx به خوبی مشخص نیست CT سه بعدی در حالت تراکشن زیر سراسیون توصیه می‌شود.

(۲) CT اسکن در تمام موارد fx های دیستال هومروس الزامی نیست. در کل CT سه بعدی سبب بهبود تشخیص و تصمیم‌گیری در مورد نوع درمان می‌شود. به ویژه در ۲ جا CT اسکن بسیار مفید است:

الف) افراد مسن با complex fx جهت تصمیم‌گیری برای ORIF یا TEA

ب) وقتی می‌خواهیم از اپروچ‌های کمتر تهاجمی (مثل paratricipital approach) استفاده کنیم در تعیین محل دقیق قطعات مفید است.

## تقسیم‌بندی

شکستگی دیستال هومروس به شکستگی اطلاق می‌شود که در محل مربعی که هر ضلع آن به اندازه ی فاصله اپی‌کندیل مدیال و لترال در گرافی رخ است واقع باشد.

AO: عدد ۱۳ را به خود اختصاص می‌دهد.

$A_1$ : اپی‌کندیل لترال یا مدیال.  $A_2$ : fx ساده متافیز دیستال هومروس.  $A_3$ : fx خرد شده متافیز دیستال هومروس.  $B_1$ : fx ستون لترال.  $B_2$ : fx ستون مدیال.  $B_3$ : در پلان کروئال که خود شامل سه ساب تایپ است:  $B_{3,1}$ : fx کاپیتولوم.  $B_{3,2}$ : fx تروکلئا.  $B_{3,3}$ : fx همزمان کاپیتولوم و تروکلئا.  $C_1$ : fx ساده متافیز + fx ساده سطح مفصلی (مثلاً fx type T).  $C_2$ : fx خرد شده متافیز + fx ساده سطح مفصلی.  $C_3$ : fx خرد شده سطح مفصلی.

تقسیم‌بندی AO دو ایراد اصلی دارد:

الف) کمکی به تصمیم‌گیری و انتخاب بین ORIF و TEA نمی‌کند.

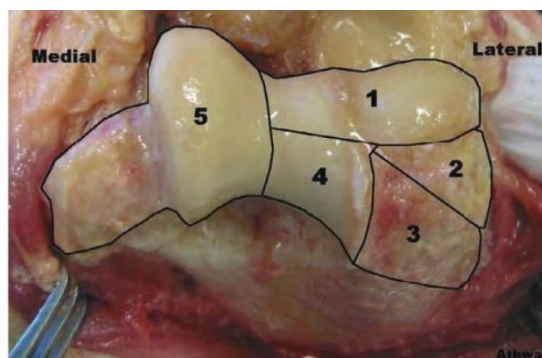
ب) اطلاعاتی در مورد میزان جابه‌جایی و ارتفاع قطعه نمی‌دهد.



### Ring

او این fx را به ۵ دسته تقسیم کرد:

- تیپ I: fx کاپیتولوم با گسترش به قسمت لترال تروکلئا. این تیپ معادل تیپ IV تقسیم‌بندی کلاسیک fx کاپیتولوم است.
- تیپ II: تیپ I + fx قسمتی از اپی‌کندیل لترال.
- تیپ III: تیپ II + خرد شدگی و impaction سطح خلفی کاپیتولوم.
- تیپ IV: تیپ III + درگیری سطح خلفی تروکلئا.
- تیپ V: تیپ IV + درگیری قسمت مدیال تروکلئا یا درگیری اپی‌کندیل مدیال.



**Figure 38-7** The Ring et al. 181 classification of distal humerus articular fractures has five patterns. A type I fracture involves the capitellum and the lateral portion of the trochlea. This fracture pattern has previously been described as a conventional type IV fracture. A type II fracture is described as a type I fracture that may be comminuted but includes a fracture of the lateral epicondyle. A type III fracture is a type II fracture that has comminution behind the capitellum with impaction of bone posteriorly. A type IV fracture is a type III fracture with an additional fracture of the posterior trochlea. A type V fracture is a type IV fracture that includes fracture of the medial epicondyle.

**نکته:** در تقسیم‌بندی ژوپیتتر، دیستال‌ترین قسمت ستون لترال کاپیتولوم و دیستال‌ترین قسمت ستون مدیال اپی‌کندیل مدیال است که خارج مفصلی می‌باشد.

### آناتومی استخوان

- (۱) مفصل آرنج یک مفصل Trochoginglymoid است یعنی هم حرکات لولایی دارد و هم حرکت چرخشی.
- (۲) در نمای ساژیتال زاویه سطح مفصلی با شفت زاویه  $35-40^\circ$  می‌سازد.
- (۳) در نمای کروئال تروکلئا دیستال‌تر از کاپیتولوم است و یک زاویه والگوس  $4-7^\circ$  می‌سازد که با والگوس سطح مفصلی پروگزیمال اولنا جمعاً  $10-17^\circ$  والگوس در آرنج ایجاد می‌شود که Carrying angle نامیده می‌شود (سؤال ارتقا).
- (۴) در محور آگزیمال، سطح مفصلی نسبت به شفت  $3-8^\circ$  IR شده است و به این دلیل حین flex، آرنج کمی به واروس می‌رود.